



Colombian Journal of Anesthesiology

Revista Colombiana de Anestesiología

www.revcolanest.com.co

OPEN

Wolters Kluwer

Ultrasonido para accesos vasculares centrales. Un concepto de seguridad que se renueva día a día: revisión

Ultrasound for central vascular access. A safety concept that is renewed day by day: review

Andrés Fabricio Caballero^a, Karen Villarreal^b

^a Programa de postgrado en Anestesiología. Universidad del Valle. Cali, Colombia

^b Residente de Anestesiología. Departamento de Anestesiología, Universidad del Valle, Cali, Colombia.

Palabras clave: Cateterismo venoso Central, Vena Subclavia, Catéteres, Ultrasonografía, Educación Médica

Keywords: Catheterization Central Venous, Subclavian Vein, Catheters, Ultrasonography, Education, Medical

Resumen

Introducción: El catéter guiado por ultrasonido busca impactar en la incidencia de complicaciones, aumentar las tasas de éxito en el primer intento, e incrementar la precisión; convirtiéndose en estándar en la práctica clínica.

Objetivo: Elaborar una revisión de la literatura más relevante sobre la importancia del ultrasonido (US) como guía para la canulación de accesos vasculares centrales y hacer una descripción sobre los beneficios de esta herramienta y cómo impacta en la seguridad del procedimiento

Métodos: Revisión narrativa; se consultaron diferentes bases de datos, como National Guideline Clearinghouse, New Zealand Guidelines, Medline, NICE, Cochrane, JAMA.

Resultados: El abordaje para un catéter venoso central que tiene suficiente evidencia para recomendar su uso rutinario guiado por US, es en vena yugular interna, pero no quiere decir que ésta deba prevalecer sobre situaciones en las cuales esté indicado un catéter venoso central por otra vía. Las complicaciones de las técnicas guiadas por referencias anatómicas oscilan

entre 0,3% a 18,8%, por múltiples variables como la población de pacientes, sitio de inserción; se han impactado con el uso del US en reducción del riesgo relativo de complicaciones, intentos fallidos y fracaso primer intento en 57%, 86% y 41%, respectivamente.

Conclusión: El ultrasonido debe ser rutinario para obtener un acceso vascular central, la evidencia actual soporta esta recomendación en vena yugular interna, no tanto así para los demás abordajes; en aquellos casos de canalización difícil o fallida por métodos convencionales, en cualquiera de las vías descritas hay que utilizar el ecógrafo como herramienta para garantizar el éxito.

Abstract

Background: Ultrasound (US)-guided central venous catheterization is intended to reduce complications, enhance success rates on the first attempt, and increase accuracy, thus becoming a standard in clinical practice.

Objectives: To review the relevant literature on the importance of US as a guide to central venous access and to describe the

Cómo citar este artículo: Caballero AF, Villarreal K. Ultrasonido para accesos vasculares centrales. Un concepto de seguridad que se renueva día a día: revisión. Rev Colomb Anestesiología. 2018;46:35-41.

Read the English version of this article at: <http://links.lww.com/RCA/A112>.

Copyright © 2018 Sociedad Colombiana de Anestesiología y Reanimación (S.C.A.R.E.). Published by Wolters Kluwer. This is an open access article under the CC BY-NC-ND license (<http://creativecommons.org/licenses/by-nc-nd/4.0/>).

Correspondencia: Departamento de Anestesiología, Universidad del Valle. Calle 5 No 36-08 piso 4, Hospital Universitario del Valle. Cali, Colombia. Correo electrónico: karenvillarrealmd@gmail.com

Rev Colomb Anestesiología (2018) 46:Sup

<http://dx.doi.org/10.1097/CJ9.0000000000000043>

benefits of this tool and the impact of its use on the safety of the procedure.

Methods: A narrative review of various medical literature databases and recognized guidelines (National Guideline Clearinghouse, New Zealand Guidelines, National Institute for Clinical Excellence, Cochrane, and JAMA).

Results: High-quality evidence recommends US-guided internal jugular vein access as the preferred approach in routine practice. However, different other anatomical sites may be necessary for vascular access depending on the clinical setting. Related complications associated with landmark-guided techniques range between 0.3% and 18.8% and depend on multiple conditions such as patient characteristics and access site. US has been associated with a reduction in the relative risk of complications, failed attempts, and failed first attempt of 57%, 86%, and 41%, respectively.

Conclusion: US should be used routinely in central vascular access. Current evidence supports this recommendation for the internal jugular vein approach, but not so for the other approaches, in cases of difficult or failed access using conventional approaches.

Introducción

La colocación del catéter guiado por ultrasonido en la vena yugular interna y vena subclavia se describió por primera vez en 1975 y los primeros intentos de utilizar doppler, como guía angiográfica percutánea, se informaron en 1973.¹

Hoy el objetivo primordial del catéter guiado por ultrasonido, es impactar en la incidencia de complicaciones, aumentar las tasas de éxito en el primer intento, e incrementar la precisión; convirtiéndose en estándar en la práctica clínica.

La colocación tradicional de un catéter venoso central, con técnica de referencias anatómicas, (anatomía local y palpación de arterias cercanas a venas), hace inviable identificar variantes anatómicas en sitios de inserción de catéteres; adicionalmente puede presentarse trombosis venosa, en especial en pacientes oncológicos y críticos en los cuales podría hacer imposible la colocación de un catéter venoso central.^{2,3}

A través de avances técnicos y mejoras en la calidad de la imagen, el catéter guiado por ultrasonido, permite identificar la localización del vaso, el sitio óptimo de punción y las variaciones anatómicas; así se logra excluir, en gran parte, la trombosis venosa, entre otras complicaciones.¹ Sin embargo, el nivel de beneficio varía dependiendo de la habilidad, entrenamiento y curva de aprendizaje del operador, así como del sitio anatómico.³ Por lo anterior se puede mencionar, que las tres piedras angulares de las intervenciones vasculares guiadas por ultrasonido (US) son: tipo de paciente, el equipo humano intervencionista y el equipo de US.¹

En general podemos requerir un catéter venoso central, para la monitorización hemodinámica, administración de

fármacos vasoactivos, fluidos hiperosmolares, reanimación volumétrica; o en pacientes oncológicos y hematólogicos para muestreo sanguíneo y preparación de células madre periféricas, administración de productos sanguíneos, quimioterapia u otros medicamentos.⁴ Así, las ventajas del US en pacientes críticos,⁵ pacientes ventilados,⁶ o en situaciones en las que se necesita nutrición parenteral o hemodiálisis,⁷ son claras hoy y benefician en resultados positivos.⁸

Esta revisión pretende hacer una descripción detallada sobre la literatura más relevante acerca de la importancia del ultrasonido como guía para la canulación de accesos vasculares centrales; así como los beneficios de esta herramienta y su impacto en la seguridad del procedimiento.

Materiales y métodos

Revisión narrativa de la literatura médica relacionada con la cateterización venosa central guiada por ultrasonido. Se consultaron diferentes bases de datos, como National Guideline Clearinghouse, New Zealand Guidelines, Australian Guidelines, Oxford Journals, Medline, NICE, Cochrane, BMJ, JAMA, Science Direct y OVID. Los términos MESH y palabras clave usadas para el mapa de búsqueda fueron: guías de práctica clínica con medicina basada en la evidencia (MBE), indicaciones de CVC, guía por ultrasonido, acceso vascular, catéter venoso central, guía anatómica convencional.

Se revisaron después de aplicar los filtros definidos 91 artículos, las fuentes finales fueron 16 publicaciones que tenían los mejores niveles de evidencia, puesto que eran diseños de guías de práctica clínica, revisiones sistemáticas y meta-análisis.

Resultados y discusión

En la **Figura 1** se observan los resultados según los criterios de búsqueda establecidos para la revisión.

La única vía para un catéter venoso central que tiene suficiente evidencia para recomendar su uso rutinario guiado por US, es en la vena yugular interna, pero no quiere decir que ésta deba prevalecer sobre situaciones en las cuales esté indicado un catéter venoso central por vena subclavia.^{3,9}

Lo anterior es importante porque los porcentajes de menor infección, bacteriemia, variaciones anatómicas, están a favor de la vena subclavia.¹⁰ Sin embargo, acorde con las variables ya mencionadas, la ruta por vena yugular interna y femoral derecha, proporcionan un curso más directo a las venas centrales, esto facilita el posicionamiento del catéter sin el requerimiento de radiografía de tórax de control.¹¹

Después de determinar la necesidad de un acceso venoso central hay que definir que vía se va a utilizar; el abordaje inicial que se debe tener en cuenta, con menos

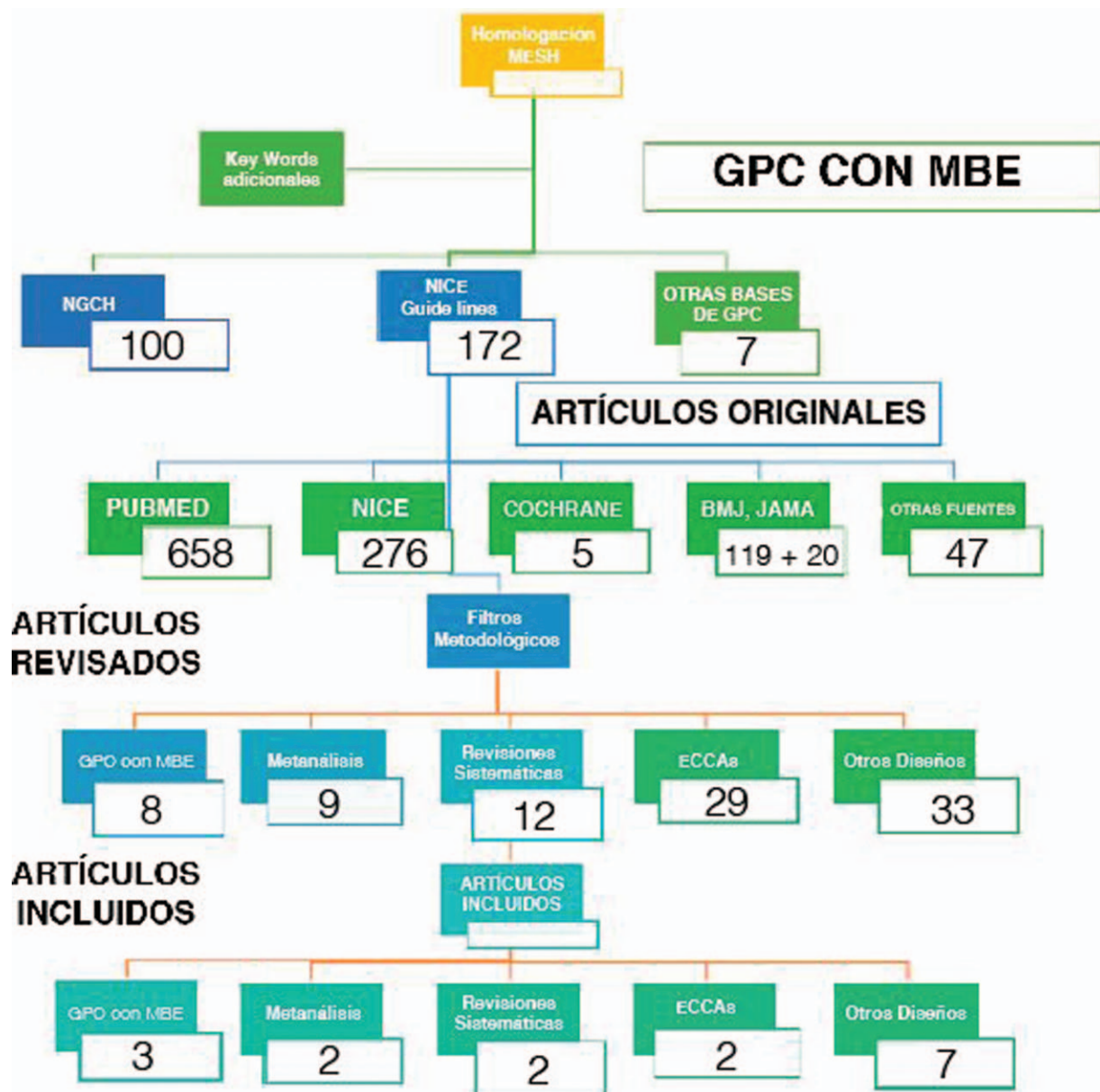


Figura 1. Flujograma de búsqueda de artículos y resultados.
Fuente: Autores.

porcentaje de infección, es el de la vena subclavia; por lo que, si este no fuese posible, se deberá direccionar hacia la vena yugular interna, donde la posibilidad de infección es un poco más elevada.¹²

Existen unas ventajas propias del abordaje por vía yugular interna, que nos inclinan hacia su selección, como por ejemplo la menor incidencia de complicaciones en estructuras adyacentes;¹³ menor riesgo de complicaciones mecánicas cuando se compara con la subclavia² y finalmente la facilidad para el posicionamiento del catéter sin el requerimiento de radiografía de tórax de control.¹⁴

El nivel tecnológico de los ecógrafos varía ampliamente, no obstante, los modelos más básicos suelen servir para accesos vasculares. Los modos ecográficos para la identi-

ficación y localización de vasos para la canulación, incluyen el modo B (bidimensional) y doppler donde se analiza las características del flujo (arterial o venoso). Una elección apropiada de la sonda es fundamental para lograr una alta calidad de imagen, la sonda debe ser lineal y de alta frecuencia (5 a 12MHz), puesto que la alta frecuencia permite una mayor resolución de los tejidos cercanos a la superficie de la piel, lo cual es ideal para la visualización de los vasos.¹⁰ Figura 2.

Las estructuras que toma el haz de US debajo de la parte izquierda del marcador de la sonda (indicada por una luz o una muesca en el lado de la sonda), se muestran siempre de izquierda a derecha de la pantalla. Así, las sondas están marcadas para ayudar a la correcta orientación. El

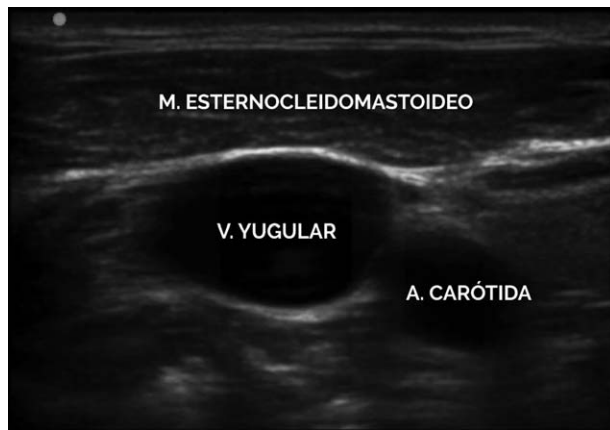

Figura 2. Ventana ecográfica donde se observa relación de la vena yugular y estructuras vecinas.
Fuente: Autores.

movimiento de la sonda izquierda o derecha mientras se observa la imagen, debe ayudar a confirmar la orientación adecuada.¹⁵

Se pueden utilizar planos transversales y / o longitudinales para localizar y canular la vena seleccionada.¹⁶ Una posición transversal (eje corto), es útil para el acceso a los vasos cerca de la superficie de la piel, tal como la vena yugular interna.^{17,18} Para vasos más profundos, por ejemplo la vena femoral común, se puede usar una combinación; comenzando con una posición transversal para identificar el vaso, seguido de rotación a la vista longitudinal, avanzar inicialmente la aguja y completar la canulación.¹⁹

Como elementos adicionales, cuando se utiliza ultrasonido para un acceso venoso central son necesarios otros implementos que garanticen la asepsia de la sonda como el estoquinete y gel conductor estéril.²⁰

En general, se ubica el paciente entre 10 y 20 grados en Trendelenburg, para disminuir el riesgo de embolismo y buscar que la vena se dilate, en caso de accesos yugulares; la cabeza se gira en sentido contrario al sitio de punción, se realiza un reconocimiento anatómico bilateral de las estructuras vasculares, en dirección medio lateral, ase-

gurándose que no exista trombosis, se busca el mejor sitio para la punción a nivel de cuello y de vasos subclavios. Una vez elegido el sitio de punción, se realiza asepsia y antisepsia del área con clorhexidina por 60 segundos, se colocan campos estériles, todos los lúmenes del catéter deben ser purgados con solución salina, se cubre la sonda del transductor con estoquinete estéril.^{19,20}

Con la finalidad de poder revisar las técnicas, se realizó un video académico ilustrativo en este se describen de forma gráfica, el acceso vascular yugular interno longitudinal en plano y oblicuo guiado por ecografía y el acceso vascular subclavio longitudinal en plano guiado por ultrasonido. (Figura 3) (Vea el video en: <http://links.lww.com/RCA/A57>).

Adicionalmente al disponer del ecógrafo podemos realizar un serie de comprobaciones para garantizar la seguridad del procedimiento, como un barrido ecográfico de pleura y pulmón, buscar si hay deslizamiento pleural que descarte neumotórax, lo que ofrece un valor predictivo positivo (VPP) y valor predictivo negativo (VPN) más alto que la radiografía de tórax,^{14,21,22} buscar líquido libre para descartar hemotórax²³ y finalmente comprobar la correcta ubicación ecográfica del catéter en la aurícula derecha, con ventana subxifoidea apical y bolo en la vía distal del catéter con 10 centímetros de solución salina.²⁴ (Figura 4).

Las complicaciones cuando se utiliza la técnica de guía anatómica tradicional van de 0,3% a 18,8%, por múltiples variables como la población de pacientes, sitio de inserción, tiempo empleado, número de punciones.²⁵⁻²⁷

Desde 1996 Randolph et al.⁴ en su meta-análisis; así como en el 2011 Rabindranath et al.⁷ en su revisión sistemática y meta-análisis, muestran que el uso de US para un CVC en vena yugular interna y vena subclavia en adultos, tienen una tasa de fracaso significativamente menor, en comparación con el acceso tradicional 'ciego' y se asocia con disminución en tasa de complicaciones, tiempos de abordaje más corto y menos intentos para acceso exitosos.

Las cifras para el acceso de la vena yugular interna y US son contundentes, en el meta-análisis de Hind et al.²⁸

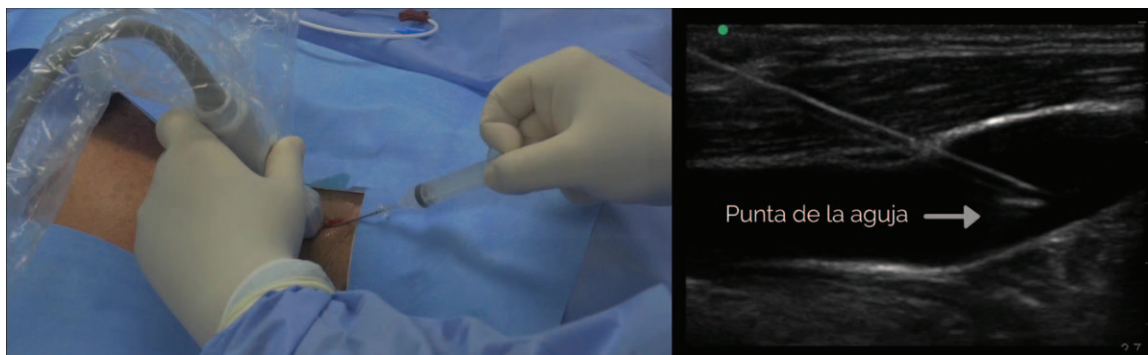


Figura 3. Acceso vascular yugular interno longitudinal en plano.
Fuente: Autores.

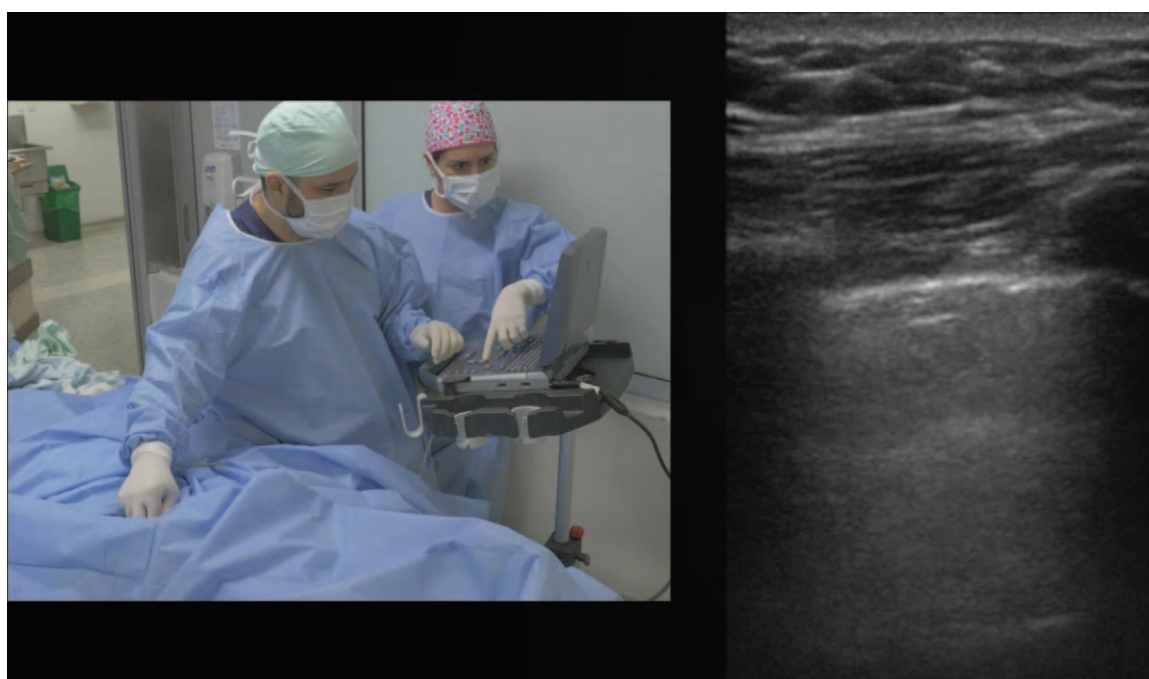

Figura 4. Barrido ecográfico de pleura y pulmón.
Fuente: Autores.

realizado por el British National Institute for Clinical Excellence (NICE),²⁹ encontró una disminución del riesgo relativo de complicaciones, intentos fallidos y fracaso al primer intento en 57%, 86% y 41%, respectivamente; así entonces, con el uso del ultrasonido para un catéter venoso central en vena yugular interna son menores los riesgos de punción arterial inadvertida y hematoma local, entre otros.

Sin embargo, es importante reconocer cuáles eventos adversos pueden ocurrir con el catéter guiado por ultrasonido como, colocación incorrecta, punción arterial, hematoma local, embolismo aéreo o lesiones nerviosas.^{14,30}

El neumotórax y / o el hemotórax son eventos muy raros; en la mayoría de los casos son reconocidos por US en el momento de la intervención.^{31,32} Una trombosis, fístula arteriovenosa y pseudoaneurismas representan posibles complicaciones de largo plazo y se pueden detectar fácilmente por medio de US.^{14,21}

En el estudio de Kaye et al.³³ (n=325 pacientes llevados a cirugía cardiovascular) la tasa de complicaciones después de la colocación de un CVC (incluyendo punción de carótida y neumotórax) fue significativamente mayor para el grupo en quien no se usó US comparado con el grupo que sí se utilizó.

Cuando se usa US como guía para el catéter venoso central, Cavanna et al.³⁴ reportaron trombosis venosa profunda sintomática en extremidades superiores en 2.4% de los casos e infecciones relacionadas al catéter en el 9.96% de los catéteres insertados. El retiro del catéter debido a complicaciones fue necesario solo en el 2.9% de

los casos, no reportaron punción nerviosa, sangrado mayor o neumotórax.

A pesar que se use el ultrasonido como ayuda, la punción de la pared posterior del vaso puede ocurrir como una complicación del cateterismo venoso,^{35,36} factores que influyen en el riesgo de penetración de la pared posterior son, la técnica de acceso especialmente la transversal frente al enfoque longitudinal, la velocidad de inserción de la aguja, la distancia entre la entrada de la aguja y el transductor y el ángulo de inserción.³⁷

En la revisión sistemática Brass et al. mencionan, respecto a los accesos en vena yugular interna, vena subclavia y vena femoral, complicaciones con la técnica convencional que se acercan al 13.5%, en comparación con el uso de catéter guiado por ultrasonido de la vena yugular interna que muestra 4%;^{3,9} adicionalmente, la tasa de éxito es mayor con US y nos aporta tiempo de acceso más corto con menor número de intentos.^{1,38}

En cuanto a vena subclavia y femoral, si bien hay datos que favorecen al US en estos abordajes, no se han encontrado en los meta-análisis diferencias estadísticamente significativas, al compararlos con la técnica guiada por referencias anatómicas.^{18,39-41}

En manos de operadores experimentados, la tasa de fracaso para la técnica de referencia en vena subclavia oscila entre 9 y 13%.¹⁷ Se han evaluado los métodos estándar (supraclavicular, infraclavicular) y, más recientemente, axilar, pero los resultados no son concluyentes.⁴²⁻⁴⁴

Con base en estos hallazgos se sugiere que, cuando se presente un paciente adulto con dificultad para un acceso

vascular central y se cuenta con la experiencia del operador, es imperativo el uso del ultrasonido para establecer dicho acceso.⁴⁵⁻⁵⁰

El Dr Cristoph Dietrich,¹ menciona esta serie de recomendaciones que son de utilidad para evitar riesgos y complicaciones:

Optimizar la imagen en modo B del objetivo.

Ajustar la posición del paciente (posición de Trendelenburg), del examinador y del ecógrafo en relación con el sitio de punción (comodidad para el intervencionista).

Posicionar la cabeza apropiadamente para localizar la vena objetivo lateralmente, en lugar de anterior a la arteria.

Entrenar habilidades de visualización en modelos de practica adecuados, tipo fantasmas y en condiciones normales del paciente, así como en situaciones de emergencia.

En hipovolemia administrar líquido intravenoso antes de la punción.

Obtener entrenamiento certificado o con alta curva de aprendizaje en simuladores, o en vivo con instructor, necesarios para alcanzar los estándares internacionales de éxito y menos complicaciones.

Conclusiones

El ultrasonido debe ser rutinario cuando se quiera obtener un acceso vascular central, la evidencia actual soporta esta recomendación para la vena yugular interna, no tanto así para los demás abordajes; sin embargo, en aquellos casos de canalización difícil o fallida por métodos convencionales, en cualquiera de las vías descritas hay que utilizar el ecógrafo como herramienta para garantizar el éxito.^{1,2}

Los médicos deben estar adecuadamente capacitados en el uso del ecógrafo y con experiencia para utilizar un dispositivo de alta resolución. Se necesita tiempo y práctica para llegar a ser plenamente competentes en tales técnicas y deben revisar y auditar los procesos para mejorar la seguridad y la competencia en el acceso vascular, así como evaluar el cumplimiento de las normas.

En un futuro cercano y producto del mayor uso del ultrasonido para el catéter venoso central, se podrá contar en el mercado con nuevas investigaciones, marcas y materiales de catéteres que sean más ecogénicos, en comparación a los actuales, necesidad claramente implícita, ya que impactarán directamente en la ubicación de la punta del catéter, así se lograra disminuir el porcentaje de complicaciones derivadas de ello y abolirán la verificación con radiografía de tórax o fluoroscopia post inserción, entre otras ventajas.

Responsabilidades éticas

Protección de personas y animales: Los autores declaran que para esta investigación no se han realizado experimentos en seres humanos ni en animales.

Derecho a la privacidad y consentimiento informado: Los autores declaran que en este artículo no aparecen datos de pacientes.

Financiamiento

Los autores no recibieron patrocinio para llevar a cabo este artículo.

Conflicto de intereses

Los autores declaran que no tienen conflicto de intereses en la presente publicación.

Referencias

- Dietrich CF, Horn R, Morf S, Chiorean L, Dong Y, Cui X-W, et al. Ultrasound-guided central vascular interventions, comments on the European Federation of Societies for Ultrasound in Medicine and Biology guidelines on interventional ultrasound. *J Thorac Dis* 2016;8:E851-E868.
- Bodenham Chair A, Babu S, Bennett J, Binks R, Fee P, Fox B, et al. Association of Anaesthetists of Great Britain and Ireland: Safe vascular access 2016. *Anaesthesia* 2016;71:573-585.
- Brass P, Hellmich M, Kolodziej L, Schick G, Smith AF. Ultrasound guidance versus anatomical landmarks for subclavian or femoral vein catheterization. *Cochrane Database Syst Rev* 2015;1:CD011447.
- Randolph AG, Cook DJ, Gonzales CA, Pribble CG. Ultrasound guidance for placement of central venous catheters: a meta-analysis of the literature. *Crit Care Med* 1996;24:2053-2058.
- Fragou M, Gravvanis A, Dimitriou V, Papalois A, Kouraklis G, Karabinis A, et al. Real-time ultrasound-guided subclavian vein cannulation versus the landmark method in critical care patients: a prospective randomized study. *Crit Care Med* 2011;39:1607-1612.
- Hayashi H, Amano M. Does ultrasound imaging before puncture facilitate internal jugular vein cannulation? Prospective randomized comparison with landmark-guided puncture in ventilated patients. *J Cardiothorac Vasc Anesth* 2002;16:572-575.
- Rabindranath KS, Kumar E, Shail R, Vaux E. Use of real-time ultrasound guidance for the placement of hemodialysis catheters: a systematic review and meta-analysis of randomized controlled trials. *Am J Kidney Dis* 2011;58:964-970.
- Rando K, Castelli J, Pratt JP, Scavino M, Rey G, Rocca ME, et al. Ultrasound-guided internal jugular vein catheterization: a randomized controlled trial. *Heart Lung Vessel* 2014;6:13-23.
- Brass P, Hellmich M, Kolodziej L, Schick G, Smith AF. Ultrasound guidance versus anatomical landmarks for internal jugular vein catheterization. *Cochrane Database of Systematic Reviews* 2015;1:CD006962.
- Jenssen C, Brkljacic B, Hocke M, Ignee A, Piscaglia F, Radzina M, et al. EFSUMB Guidelines on Interventional Ultrasound (INVUS), Part VI - Ultrasound-Guided Vascular Interventions. *Ultraschall Med* 2016;37:473-476.
- Matsushima K, Frankel HL. Bedside ultrasound can safely eliminate the need for chest radiographs after central venous catheter placement: CVC sono in the surgical ICU (SICU). *J Surg Res* 2010;163:155-161.
- Abboud PA, Kendall JL. Ultrasound guidance for vascular access. *Emerg Med Clin North Am* 2004;22:749-773.
- Benter T, Teichgraber UK, Kluhs L, Papadopoulos S, Kohne CH, Felix R, et al. Anatomical variations in the internal jugular veins of cancer patients affecting central venous access. Anatomical variation of the internal jugular vein. *Ultraschall Med* 2001;22:23-26.
- Vezzani A, Manca T, Vercelli A, Braghieri A, Magnacavallo A. Ultrasonography as a guide during vascular access procedures and in the diagnosis of complications. *J Ultrasound* 2013;16:161-170.

15. Pittiruti M, Hamilton H, Biffi R, MacFie J, Pertkiewicz M. EspenESPEN Guidelines on Parenteral Nutrition: central venous catheters (access, care, diagnosis and therapy of complications). *Clin Nutr* 2009;28:365-377.
16. Ball RD, Scouras NE, Orebaugh S, Wilde J, Sakai T. Randomized, prospective, observational simulation study comparing residents' needle-guided vs free-hand ultrasound techniques for central venous catheter access. *Br J Anaesth* 2012;108:72-79.
17. Shrestha GS, Gurung A, Koirala S. Comparison between long- and short-axis techniques for ultrasound-guided cannulation of internal jugular vein. *Ann Card Anaesth* 2016;19:288-292.
18. Batllori M, Urra M, Uriarte E, Romero C, Pueyo J, Lopez-Olaondo L, et al. Randomized comparison of three transducer orientation approaches for ultrasound guided internal jugular venous cannulation. *Br J Anaesth* 2016;116:370-376.
19. Tokumine J, Lefor AT, Yonei A, Kagaya A, Iwasaki K, Fukuda Y. Three-step method for ultrasound-guided central vein catheterization. *Br J Anaesth* 2013;110:368-373.
20. Merz E. [Transducer hygiene – an underrated topic?]. *Ultraschall Med* 2005;26:7-8.
21. Maury E, Guglielminotti J, Alzieu M, Guidet B, Offenstadt G. Ultrasonic examination: an alternative to chest radiography after central venous catheter insertion? *Am J Respir Crit Care Med* 2001;164:403-405.
22. Lichtenstein DA. Pneumothorax and the A'-Profile. *Lung Ultrasound in the Critically Ill: The BLUE Protocol*. 2016; Cham: Springer International Publishing, pp. 97-108.
23. Lanza C, Russo M, Fabrizzi G. Central venous cannulation: are routine chest radiographs necessary after B-mode and colour Doppler sonography check? *Pediatr Radiol* 2006;36:1252-1256.
24. Weekes AJ, Johnson DA, Keller SM, Efunu B, Carey C, Rozario NL, et al. Central vascular catheter placement evaluation using saline flush and bedside echocardiography. *Acad Emerg Med* 2014;21:65-72.
25. Sznajder JI, Zveibil FR, Bitterman H, Weiner P, Bursztein S. Central vein catheterization. Failure and complication rates by three percutaneous approaches. *Arch Intern Med* 1986;146:259-261.
26. Mansfield PF, Hohn DC, Forage BD, Gregurich MA, Ota DM. Complications and failures of subclavian-vein catheterization. *N Engl J Med* 1994;331:1735-1738.
27. Merrer J, De Jonghe B, Golliot F, Lefrant JY, Raffy B, Barre E, et al. Complications of femoral and subclavian venous catheterization in critically ill patients: a randomized controlled trial. *JAMA* 2001;286:700-707.
28. Hind D, Calvert N, McWilliams R, Davidson A, Paisley S, Beverley C, et al. Ultrasonic locating devices for central venous cannulation: meta-analysis. *BMJ* 2003;327:361.
29. National Institute for Clinical Excellence (NICE). Guidance on the Use of Ultrasound Locating Devices for Placing Central Venous Catheters. London UK: NICE; 2002. Technology appraisal guidance no. 49.
30. Theodoro D, Krauss M, Kollef M, Evanoff B. Risk factors for acute adverse events during ultrasound-guided central venous cannulation in the emergency department. *Acad Emerg Med* 2010;17:1055-1061.
31. Wu SY, Ling Q, Cao LH, Wang J, Xu MX, Zeng WA. Real-time two-dimensional ultrasound guidance for central venous cannulation: a meta-analysis. *Anesthesiology* 2013;118:361-375.
32. Mehta N, Valesky WW, Guy A, Sinert R. Systematic review: is real-time ultrasonic-guided central line placement by ED physicians more successful than the traditional landmark approach? *Emerg Med J* 2013;30:355-359.
33. Kaye AD, Fox CJ, Hymel BJ, Gayle JA, Hawney HA, Bawcom BA, et al. The importance of training for ultrasound guidance in central vein catheterization. *Middle East J Anaesthesiol* 2011;21:61-66.
34. Cavanna L, Civardi G, Vallisa D, Di Nunzio C, Cappucciatì L, Berte R, et al. Ultrasound-guided central venous catheterization in cancer patients improves the success rate of cannulation and reduces mechanical complications: a prospective observational study of 1,978 consecutive catheterizations. *World J Surg Oncol* 2010;8:91.
35. Blaivas M, Brannam L, Fernandez E. Short-axis versus long-axis approaches for teaching ultrasound-guided vascular access on a new inanimate model. *Acad Emerg Med* 2003;10:1307-1311.
36. Moon CH, Blehar D, Shear MA, Uyehara P, Gaspari RJ, Arnold J, et al. Incidence of posterior vessel wall puncture during ultrasound-guided vessel cannulation in a simulated model. *Acad Emerg Med* 2010;17:1138-1141.
37. Stone MB, Moon C, Sutijono D, Blaivas M. Needle tip visualization during ultrasound-guided vascular access: short-axis vs long-axis approach. *Am J Emerg Med* 2010;28:343-347.
38. Lalu MM, Fayad A, Ahmed O, Bryson GL, Fergusson DA, Barron CC, et al. Ultrasound-Guided Subclavian Vein Catheterization: A Systematic Review and Meta-Analysis. *Crit Care Med* 2015;43:1498-1507.
39. Mozersky DJ, Olson RM, Coons HG, Hagood CO Jr. Doppler-controlled needle director: a useful adjunct to angiography. *Radiology* 1973;109:221-222.
40. Hoffman T, Du Plessis M, Prekupec MP, Gielecki J, Zurada A, Tubbs RS, et al. Ultrasound-guided central venous catheterization: A review of the relevant anatomy, technique, complications, and anatomical variations. *Clin Anat* 2017;30:237-250.
41. Milone M, Di Minno G, Di Minno MN, Salvatore G, Iacovazzo C, Policastro C, et al. The real effectiveness of ultrasound guidance in subclavian venous access. *Ann Ital Chir* 2010;81:331-334.
42. Stone MB, Wang R, Price DD. Ultrasound-guided supraclavicular brachial plexus nerve block vs procedural sedation for the treatment of upper extremity emergencies. *Am J Emerg Med* 2008;26:706-710.
43. Taylor BL, Yellowlees I. Central venous cannulation using the infraclavicular axillary vein. *Anesthesiology* 1990;72:55-58.
44. Nickalls RW. A new percutaneous infraclavicular approach to the axillary vein. *Anaesthesia* 1987;42:151-154.
45. Turba UC, Uflacker R, Hannegan C, Selby JB. Anatomic relationship of the internal jugular vein and the common carotid artery applied to percutaneous transjugular procedures. *Cardiovasc Intervent Radiol* 2005;28:303-306.
46. Troianos CA, Hartman GS, Glas KE, Skubas NJ, Eberhardt RT, Walker JD, et al. Special articles: guidelines for performing ultrasound guided vascular cannulation: recommendations of the American Society of Echocardiography and the Society Of Cardiovascular Anesthesiologists. *Anesth Analg* 2012;114:46-72.
47. Alderson PJ, Burrows FA, Stemp LI, Holtby HM. Use of ultrasound to evaluate internal jugular vein anatomy and to facilitate central venous cannulation in paediatric patients. *Br J Anaesth* 1993;70:145-148.
48. Denys BG, Uretsky BF. Anatomical variations of internal jugular vein location: impact on central venous access. *Crit Care Med* 1991;19:1516-1519.
49. Troianos CA, Kuwik RJ, Pasqual JR, Lim AJ, Odasso DP. Internal jugular vein and carotid artery anatomic relation as determined by ultrasonography. *Anesthesiology* 1996;85:43-48.
50. Aponte H, Acosta S, Rigamonti D, Sylvia B, Austin P, Samolitis T. The use of ultrasound for placement of intravenous catheters. *AANA J* 2007;75:212-216.