



Colombian Journal of Anesthesiology

Revista Colombiana de Anestesiología

www.revcolanest.com.co

OPEN

Wolters Kluwer

Bloqueo IPACK: Complemento analgésico emergente en artroplastia de rodilla

IPACK block: emerging complementary analgesic technique for total knee arthroplasty

Andrés Fabricio Caballero-Lozada^{a,b}, Juan Manuel Gómez^{a,c},
Jorge A. Ramírez^a, Mónica Posso^a, Andrés Zorrilla-Vaca^a,
Luis Fernando Lasso^b

^a Departamento de Anestesiología, Universidad del Valle. Cali, Colombia

^b Departamento de Anestesiología, Hospital San José de Buga. Buga, Colombia

^c Departamento de Anestesiología, Centro Médico Imbanaco. Cali, Colombia.

Palabras clave: Analgesia, Bloqueo nervioso, Arteria femoral, Artroplastia, Rodilla

Keywords: Analgesia, Nerve block, Femoral artery, Arthroplasty, Knee

Resumen

Introducción: El control del dolor en artroplastia total de rodilla (ATR) es determinante en el proceso de rehabilitación del paciente. Con las técnicas convencionales de bloqueo periférico para el compartimiento posterior se ha reportado pie caído y déficit motor distal. Por lo anterior, se decidió evaluar en una cohorte las cualidades analgésicas del bloqueo IPACK como una técnica emergente prometedora.

Objetivo: Describir el control analgésico, consumo de opioides y movilidad de pacientes programados para ATR usando bloqueo IPACK como adyuvante analgésico al bloqueo femoral.

Métodos: Se realizó un estudio de cohorte prospectivo, en adultos llevados a ATR, durante 6 meses. Se evaluaron las características sociodemográficas, antropométricas, lateralidad, dolor postoperatorio y consumo de opioides, satisfacción del paciente y del cirujano, náuseas y vómito postoperatorio, caminata en las primeras 48 h. Se informan los resultados de forma descriptiva.

Resultados: En total, 27 pacientes a quienes se les realizó ATR obtuvieron bloqueo IPACK. La puntuación del dolor se mantuvo

en una escala leve en un rango de 1–3 durante las 48 horas de seguimiento. En el 73% de los casos no se requirió una dosis de opioide de rescate. El 81% de los pacientes logró caminar en las primeras 24 horas.

Conclusión: El IPACK, combinado con el bloqueo femoral y la anestesia neuroaxial, resultan ser una excelente estrategia analgésica para lograr un adecuado control del dolor en ATR, pronta rehabilitación y deambulacion temprana del paciente.

Abstract

Introduction: Pain control in total knee arthroplasty (TKA) is a determining factor in the patient's rehabilitation process. With conventional peripheral blocking techniques for the posterior compartment, foot drop and distal motor deficit have been reported. The IPACK block is a promising emerging analgesic technique.

Objective: To describe analgesic control, opioid consumption and mobility of patients scheduled for TKA using IPACK block as adjunct analgesic to the femoral block.

Cómo citar este artículo: Caballero-Lozada AF, Gómez JM, Ramírez JA, Posso M, Zorrilla-Vaca A, Lasso LF. IPACK block: emerging complementary analgesic technique for total knee arthroplasty. Colombian Journal of Anesthesiology. 2020;48:78–84.

Read the English version of this article on the journal website www.revcolanest.com.co.

Copyright © 2020 Sociedad Colombiana de Anestesiología y Reanimación (S.C.A.R.E.). Published by Wolters Kluwer. This is an open access article under the CC BY-NC-ND license (<http://creativecommons.org/licenses/by-nc-nd/4.0/>).

Correspondencia: Departamento de Anestesiología y Reanimación. Universidad del Valle, Calle 4B No. 36-00, Cali, Colombia.
Correo electrónico: andres.caballero@correounivalle.edu.co

Colombian Journal of Anesthesiology (2020) 48:2

<http://dx.doi.org/10.1097/CJ9.0000000000000153>

Methods: We conducted a prospective observational cohort study over a six-month period in adults taken to TKA. Socio-demographic and anthropometric characteristics, laterality, postoperative pain and opioid consumption, patient and surgeon satisfaction (Likert), postoperative nausea and vomiting (PONV), and walk in the first 24 hours, were evaluated and reported with a descriptive analysis.

Results: Twenty-seven patients taken to TKA received an IPACK block. The pain score remained in a mild level during the 48 hours of evaluation. In 73% of the cases, an opioid rescue dose was not required; 81% of the patients managed to walk in the first 24 hours.

Conclusion: The IPACK block, combined with femoral block and neuraxial anesthesia, turn out to be an excellent analgesic strategy for TKA, achieving adequate pain management, prompt rehabilitation and early ambulation of the patient.

Introducción

La artroplastia total de rodilla o reemplazo total de rodilla (ATR) constituye uno de los procedimientos más frecuentes que realizan los cirujanos ortopédicos. Esta cirugía tiene como objetivo eliminar el dolor, restablecer el movimiento de la articulación y la función a los músculos, ligamentos y otros tejidos blandos que controlan la misma.¹ A pesar de los excelentes resultados que pueden tener los pacientes llevados a ATR, su recuperación postoperatoria sigue siendo un desafío importante.²

El porcentaje de pacientes con dolor intenso después de la ATR es elevado y ocupa los primeros lugares entre todas las cirugías. Se debe distinguir entre el dolor que ocurre en el reposo —dolor independiente del estímulo— que puede llegar a ser del 40%, del dolor provocado por el movimiento —dolor dependiente del estímulo— el cual puede alcanzar un 95% en los primeros tres días postoperatorios, lo que genera retraso en la rehabilitación temprana del paciente.³ Los analgésicos opioides han sido una alternativa para el control del dolor postoperatorio; sin embargo, no tienen un efecto significativo en el dolor dependiente del estímulo y sí aumentan los efectos adversos, como náuseas, vómito, retención urinaria, prurito, sedación y somnolencia.^{4,5} Es aquí donde las técnicas de analgesia regional cobran un valor importante, ya que disminuyen los efectos nocivos del dolor sobre la recuperación funcional del paciente y, además, disminuyen el riesgo de desarrollar dolor crónico postoperatorio.⁵

El control del dolor después de la ATR se ha convertido en un desafío para el anestesiólogo, debido a la necesidad de cubrir el territorio sensitivo de los nervios principales del miembro inferior. El procedimiento quirúrgico involucra la región inervada por el nervio femoral, que comprende el compartimento anterior y, en menor grado, la región medial de la rodilla; además, del nervio ciático, que inerva el compartimento posterior y la región lateral de la misma.⁶

Existen diferentes alternativas de analgesia regional durante la ATR. El estándar es el bloqueo del nervio femoral (BNF), que proporciona una analgesia efectiva para la región anteromedial de la rodilla;⁵ sin embargo, se ha encontrado que el BNF disminuye la contractibilidad del cuádriceps necesaria para la rehabilitación temprana y se han descrito complicaciones asociadas a la debilidad muscular postoperatoria, como fractura periprotésica secundaria a caída durante la estancia hospitalaria.⁷ Más recientemente se describe el bloqueo del canal de los aductores que bloquea el nervio femoral en su parte más distal y, teóricamente, disminuye la posibilidad de producir bloqueo motor. Junto con el BNF se realiza el bloqueo del nervio ciático a la altura del poplíteo para proporcionar analgesia a la región posterior de la rodilla, pero se ha asociado este último a debilidad muscular distal y pie caído.⁸

Desde 2014⁹ se implementó una nueva técnica de analgesia regional conocida como bloqueo IPACK (por las iniciales en inglés de *infiltration between popliteal artery and capsule of the knee*), en la cual se bloquean los nervios geniculares superomedial y lateral, ramas del nervio ciático y las ramas articulares del nervio obturador en la región poplíteo, que proporcionan analgesia a la cápsula posterior de la articulación de la rodilla, sin afectar la función motora de la extremidad.¹⁰

El objetivo de este estudio observacional fue evaluar las características analgésicas y motoras que ofrece el bloqueo IPACK en conjunto con el BNF, teniendo en cuenta las variables de dolor postoperatorio, uso de opioides, satisfacción del paciente y facilidad para caminar en pacientes sometidos a artroplastia total de rodilla.

Materiales y métodos

Se realizó un estudio tipo cohorte en el Hospital San José de Buga de nivel III, en Buga, Colombia, de junio a diciembre de 2018. Fue aprobado por el Comité de ética humana de la Facultad de Salud de la Universidad del Valle mediante el acta 264-018 (2018) y por la institución. Participaron en el estudio pacientes adultos mayores de 18 años que se sometieron a una ATR unilateral primaria y en todos los casos se obtuvo el consentimiento informado de quienes aceptaron voluntariamente colaborar en el estudio. Se excluyeron los pacientes con alergia a analgésicos opioides, antiinflamatorios no esteroideos o anestésicos locales, pacientes con contraindicaciones para la anestesia neuroaxial o que durante la cirugía se les realizó conversión de anestesia neuroaxial a anestesia general.

Los datos perioperatorios recopilados fueron edad, sexo, peso, talla, raza y lateralidad de la cirugía. La variable principal fue la intensidad del dolor en reposo y en movimiento; las variables secundarias, el consumo postoperatorio de opioide, náuseas/emesis, la deambulacion y la satisfacción del paciente y del cirujano.

Una vez en sala de cirugía bajo monitoría de signos vitales y en posición sedente, se realizó asepsia y

antisepsia en la región lumbar, seguida de técnica anestésica neuroaxial subaracnoidea con aguja espinal quincke 27 en todos los pacientes, se utilizó como anestésico local bupivacaína hiperbárica 0,5%, 15mg, sin opioides intratecales. Posteriormente y en posición supina, previa asepsia y antisepsia con clorhexidina 2%, se realizó BNF guiado por ultrasonido (US) con aguja ecogénica Stimuplex® A, 100mm (BRAUN), utilizando un transductor lineal de alta frecuencia a una profundidad aproximada de 1,5–2,5cm. Se administraron 15mL de levobupivacaína simple al 0,375% (56,25mg) aspirando siempre antes de la administración del anestésico local. Luego, con el paciente en posición supina y con rodilla en flexión de 45°, previa asepsia y antisepsia con clorhexidina 2%, se realizó bloqueo IPACK escaneando la fosa poplítea con un transductor curvo de baja frecuencia hasta que se visualizaron los cóndilos femorales a una profundidad aproximada de 3,5–4,5cm, se avanzó el transductor hacia cefálico hasta que los cóndilos desaparecían y se hacía visible el eje del fémur. A esta altura, la aguja ecogénica Stimuplex® A, 100mm (BRAUN), se insertaba en plano en una dirección de anteromedial a posterolateral entre la arteria poplítea y el fémur hasta que la punta de la aguja quedaba a 1–2cm del borde lateral de la arteria poplítea (figuras 1 y 2). Se inyectaron 15 ml de levobupivacaína simple al 0,375% (56,25mg), bajo visualización ecográfica directa, siempre aspirando antes de la administración del anestésico local. Se prefirió el transductor curvo no solo por la profundidad, sino, también, porque permite la visualización de todas las estructuras de la rodilla en una sola ventana sin necesidad de deslizar la sonda. Todos los procedimientos fueron realizados por un anestesiólogo experimentado. No se reportaron dificultades en la

realización del bloqueo femoral. En la realización del bloqueo IPACK se presentaron dificultades en la visualización de la aguja debido al abundante tejido adiposo de algunos pacientes, que se resolvieron ajustando la ganancia y profundidad ecográfica.

En la etapa intraoperatoria se administró analgesia multimodal intravenosa con 1g de dipirona, 75mg de diclofenaco y 8mg de dexametasona. Todas las administraciones de opioides se registraron a las 6, 12, 24 y 48 horas y se convirtieron en equivalentes de morfina oral (OME, por sus iniciales en inglés de *oral morphine equivalent*) para este estudio. En el postoperatorio se realizó una evaluación seriada de la intensidad del dolor en reposo y en movimiento a las 2, 4, 12, 24 y 48 horas, con la escala numérica verbal (ENV). En esta, el paciente informó verbalmente el dolor en una escala de 0 (que no representa dolor) a 10 (que representa el peor dolor imaginable). Al finalizar la última evaluación se realizó una encuesta de satisfacción al paciente y al cirujano utilizando la escala Likert, que va de cero (0) a cinco (5), donde cinco es muy satisfecho y cero, muy insatisfecho. Además, se registró la deambulación en las primeras 24 horas y la presencia de náuseas/emesis. Las variables categóricas se presentan como recuentos y porcentajes y las variables continuas como mediana y distribución estándar.

Resultados

Todos los pacientes ($n=27$) que fueron sometidos a ATR unilateral primaria recibieron anestesia neuroaxial subaracnoidea más BNF combinado con IPACK. El 70% de los pacientes incluidos en el estudio eran mujeres de

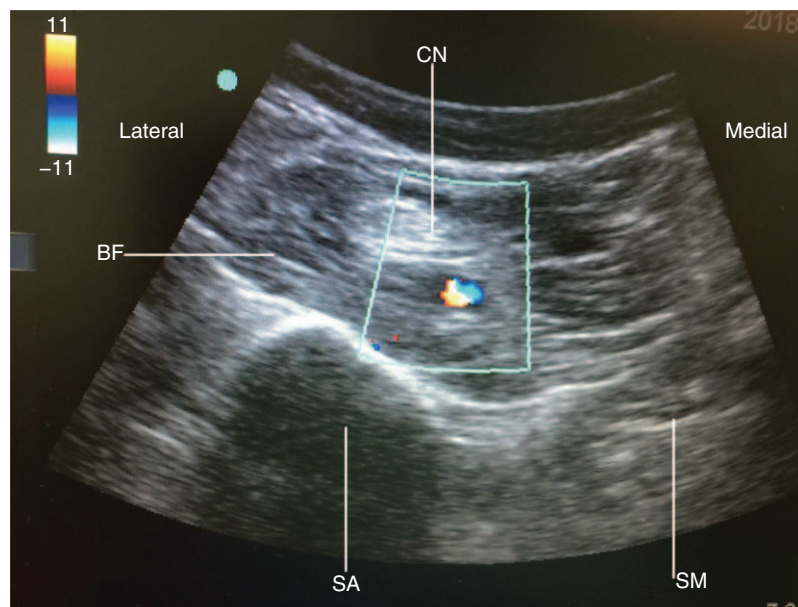


Figura 1. Ultrasonografía de bloqueo IPACK. Imagen de ultrasonido de la inserción de la aguja en el plano entre la arteria poplítea y el fémur. BF=bíceps femoral, CN=componente neurovascular, SA=sombra acústica de la línea intercondílea del fémur, SM=semimembranoso. Fuente: Autores.

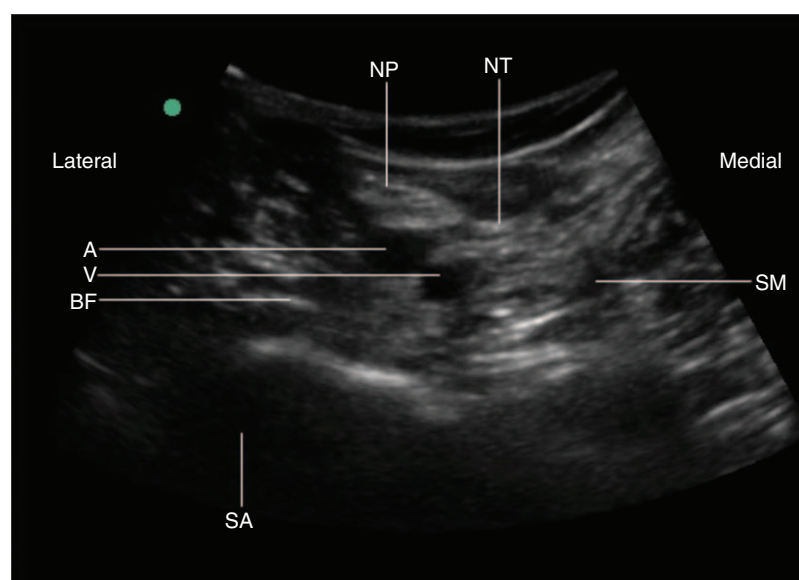


Figura 2. Ultrasonografía bloqueo IPACK. A=arteria, BF=bíceps femoral, NP=nervio peroneo, NT=nervio tibial, SA=sombra acústica de la línea intercondílea del fémur, SM=semimembranoso, V=vena.
Fuente: Autores.

edades entre los 62–80 años. Se encontró que la mayoría de las ATR se realizaron en la rodilla derecha. Las características demográficas se presentan en la [tabla 1](#) tabla 1.

Se observó que el 73% de los pacientes no requirió dosis opioide de rescate (95%; IC 52–88%). El consumo de opioides se mantuvo bajo, con un promedio de 15,7 equivalentes de morfina oral durante las 48 horas de evaluación (mínimo 6, máximo 36 OME) ([figura 3](#)). El registro de la evaluación de la intensidad del dolor en reposo y en movimiento se describe en la [tabla 2](#) tabla 2, con valores promedio entre 0 y 1, tanto en reposo como en movimiento el dolor a las 2 horas es cero y sus valores máximos son a las 48 horas con $0,78 \pm 1,25$ y $0,76 \pm 1,61$, respectivamente. En la [figura 4](#) se observa el comportamiento de los puntajes de la escala numérica visual postoperatoria en movimiento. Los desenlaces postoperatorios mostraron que el 100% de los pacientes manifestaron estar satisfechos con la cirugía

(95%; IC 86–100%). El 81% (95%; IC 60–93%) de los pacientes después de las 24 horas de la cirugía mostró capacidad para ponerse de pie y caminar de manera asistida. No se registraron efectos secundarios de la anestesia en ninguno de los pacientes (náuseas/emesis).

Discusión

La artroplastia total de rodilla (ATR) es una de las cirugías que cursa con dolor postoperatorio catalogado como intenso y hasta el 50% de los pacientes requieren opioides o fármacos analgésicos para controlarlo de forma satisfactoria, ya que una adecuada analgesia facilita la deambulación y rehabilitación temprana del paciente.^{6,11} En la ATR, el bloqueo del nervio femoral y del nervio ciático han sido considerados el estándar de oro para el manejo del dolor posterior a esta cirugía;¹² sin embargo, un posible problema que se deriva del bloqueo del nervio ciático es que puede causar pie caído y puede enmascarar la lesión del nervio peroneo inducida quirúrgicamente en pacientes sometidos a una ATR.¹³ El bloqueo IPACK es una nueva técnica que permite controlar el dolor en el compartimento posterior de la rodilla, sin el bloqueo motor asociado al bloqueo del nervio ciático, lo cual disminuye la estancia hospitalaria y facilita la recuperación y la rehabilitación del paciente en el postoperatorio.^{9,14}

Los resultados de este estudio observacional demostraron que la anestesia neuroaxial subaracnoidea combinada con analgesia regional de bloqueo femoral y bloqueo IPACK, proporcionaron una analgesia adecuada durante las 48 horas posteriores a la ATR, además, mejoró el rendimiento de la terapia física, pues se logró la movilidad a las 24 horas en el 81% de los pacientes. Ninguno de los pacientes presentó efectos secundarios relacionados con

Tabla 1. Características demográficas de los pacientes incluidos en el estudio.

Característica	N=27
Femenino (n, %)	19 (70,4%)
Edad	71±9,1
Lateralidad	Derecho (66%)
Raza	Mestiza (100%)
Peso (kg)	72,5±14,3
Talla (cm)	158±9,6

Fuente: Autores.

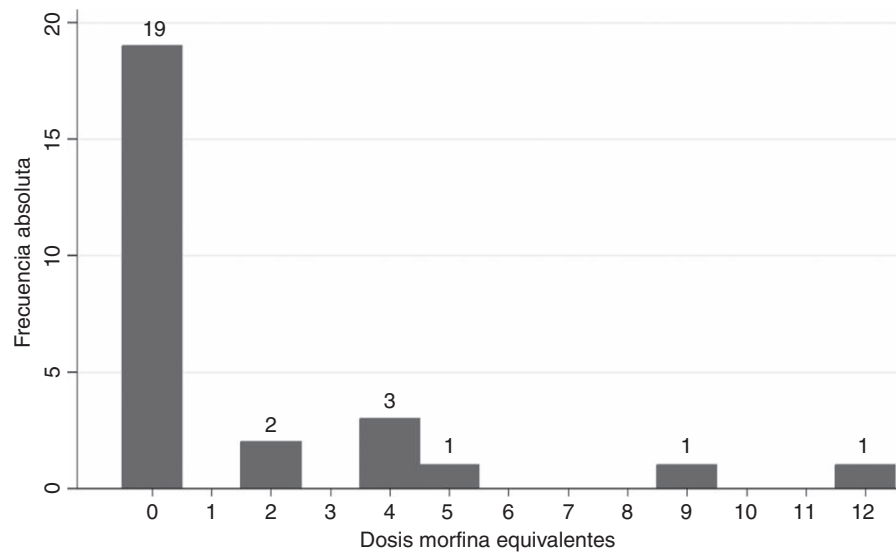


Figura 3. Consumo de opioides.
Fuente: Autores.

la anestesia. No se manifestaron náuseas o vómito, posiblemente debido al bajo uso de opioides.¹⁵ La satisfacción de los pacientes y del cirujano fue del 100%.

El bloqueo IPACK es una técnica descrita en 2014 que involucra la infiltración con anestésico local en el espacio entre la arteria poplítea y la cápsula posterior de la rodilla¹⁶ y se convierte en una gran alternativa para controlar el dolor del componente posterior de la rodilla después de la artroplastia; sin embargo, existe poca evidencia en la literatura que describa y compare este novedoso bloqueo regional y no existe ninguna publicación en Colombia.

Actualmente, el bloqueo femoral se considera el estándar de oro para el control del dolor postoperatorio en ATR, por su eficacia y seguridad, asociado con analgésicos endovenosos, como opioides, antiinflamatorios no esteroideos, inhibidores selectivos de la ciclooxigenasa 2 y paracetamol en el contexto de manejo

multimodal del dolor postoperatorio.¹⁷ La técnica IPACK consiste en la administración ecoguiada de un anestésico local, en el espacio comprendido entre la cápsula posterior de la articulación de la rodilla y la arteria poplítea, que busca bloquear los nervios geniculares (ramas del nervio ciático) y, de esta manera, evitar el déficit motor distal con pie caído, sin afectación ciática proximal.¹⁸

La combinación de diferentes técnicas (por ejemplo, bloqueo del nervio femoral + IPACK, bloqueo de canal de aductores + IPACK), asociado a un esquema de analgesia multimodal muchas veces usando opioides¹⁹ parece ser la opción más prometedora para el manejo del dolor en los pacientes programados para ATR, a pesar de que existe poca evidencia que avale su uso en forma sistemática.^{6,20} La selección de una de las dos metodologías deberá hacerse sobre el contexto hospitalario en el que cada anestesiólogo se desenvuelve, siguiendo las premisas descritas.

Tabla 2. Puntajes de dolor de la escala numérica visual postoperatoria en reposo y en movimiento después de una artroplastia total de rodilla.

Tiempo postoperatorio	Dolor en reposo		Dolor en movimiento	
	X±DS	IC 95%	X±DS	IC 95%
2 horas	0	0	0	0
6 horas	0,41±1,58	-0,18-1,00	0,32±1,60	-0,28-0,92
12 horas	0,11±0,58	-0,10-0,32	0,16±0,55	-0,04-0,36
24 horas	0,37±0,84	0,05-0,68	1,44±1,42	0,90-1,97
48 horas	0,78±1,25	0,30-1,25	0,76±1,61	1,15-2,36

IC=intervalo de confianza, DS=desviación estándar, X=media.
Fuente: Autores.

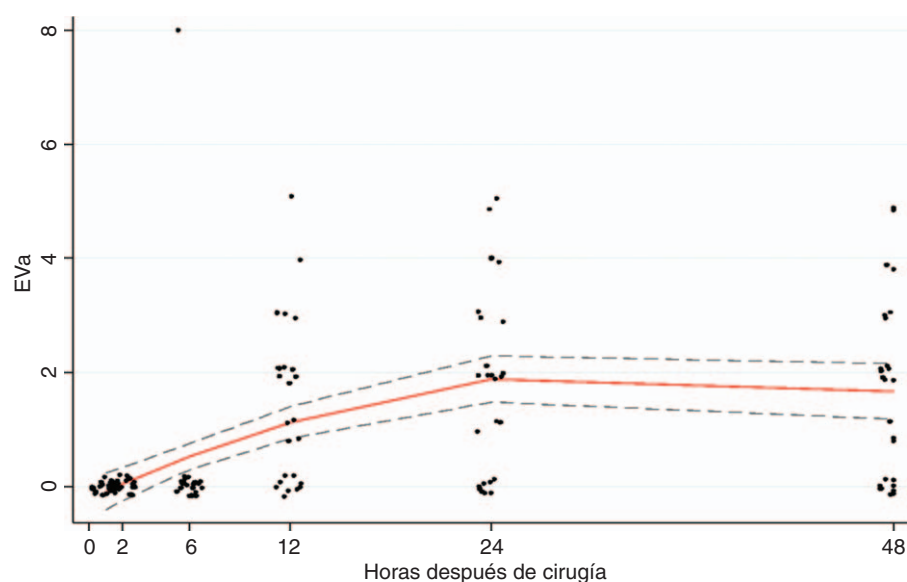


Figura 4. Escala numérica visual postoperatoria de dolor en movimiento.
Fuente: Autores.

Con las técnicas convencionales de analgesia regional se ha informado pie caído y déficit motor en la extremidad afectada, con dificultades para la rehabilitación posterior del paciente,¹⁹ razón por la cual se planteó en esta investigación realizar la descripción del seguimiento de una nueva técnica de analgesia regional para el manejo del dolor en pacientes programados para ATR. Esta técnica se basó en la combinación de dos tipos de bloqueo, el bloqueo tipo IPACK junto con el bloqueo femoral y anestesia neuroaxial subaracnoidea con bupivacaína hiperbárica al 0,5%.

En un estudio con 106 pacientes sometidos a ATR, a quienes se les aplicaron tres técnicas de bloqueo diferente (bloqueo femoral solo, BNF con IPACK y bloqueo del canal del abductor con IPACK e infiltración local), Thobhani y colaboradores encontraron que en aquellos a quienes se les realizó bloqueo IPACK se redujo el consumo de opioides, al proporcionar analgesia suplementaria efectiva después de una ATR, en comparación con los pacientes de los otros grupos.¹⁰

Varios estudios han demostrado que el IPACK combinado con otro tipo de bloqueo ofrece un mejor control del dolor postoperatorio en pacientes sometidos a ATR.²¹⁻²³ También se ha comprobado que en los pacientes en los que se utilizó una combinación de bloqueos que incluían el IPACK, la deambulacion justo después de la ATR fue significativamente mejor que en aquellos que no lo incluyeron.^{10,18,21}

Teniendo en cuenta los diferentes mecanismos que influyen en el incremento de dolor posoperatorio en la ATR, se confirma que la estrategia ideal es la analgesia multimodal —que hace referencia a una visión multidisciplinaria enfocada al tratamiento del dolor— con el objetivo de maximizar los efectos positivos del trata-

miento y limitar los efectos adversos. Este manejo debe incluir la anestesia neuroaxial subaracnoidea, el bloqueo femoral combinado con bloqueo IPACK y analgesia endovenosa con uso de opioides a necesidad.^{1,19,24} La adición de bloqueos de nervios periféricos en el panorama de analgesia multimodal produce un mejor control del dolor, disminuye la respuesta al estrés y los requerimientos de opioides en los pacientes,²⁴ ofrecen el beneficio de una analgesia postoperatoria prolongada, con menores efectos adversos, mayor grado de satisfacción del paciente y una recuperación funcional más rápida después de la ATR.²⁵

El bloqueo femoral y el obturador no cubren la cápsula posterior de la rodilla, lo que, sí hace el IPACK, con menos impacto en la parte motora durante el proceso de recuperación postoperatoria; sin embargo, aún no existe consenso acerca de una modalidad de anestesia que sea superior al resto. Por otro lado, el bloqueo femoral se ha asociado a disminución en la fuerza muscular del cuádriceps, por lo que se cuestiona su utilidad. La decisión sobre el uso de un tipo de anestesia solo o en combinación se debe tomar con base en los recursos disponibles de cada centro de salud, buscando un adecuado manejo del dolor, la pronta rehabilitación y deambulacion del paciente. Los resultados de este estudio deben ser analizados con una especial consideración de la incertidumbre de las estimaciones. Sin embargo, los hallazgos obtenidos nos abren la puerta a la realización de ensayos clínicos controlados en los que se haga una comparación entre técnicas de analgesia regional novedosa, como sería el bloqueo de canal de los aductores que teóricamente produce menos debilidad del cuádriceps asociada a bloqueo IPACK y evaluar si los resultados son equiparables a realizar el estándar actual con el BNF junto con el bloqueo de nervio ciático.

Conclusión

En la ATR, la anestesia neuroaxial asociada a técnicas de analgesia regional combinando bloqueo de nervio femoral e IPACK, en conjunto con un esquema endovenoso multimodal con el uso limitado de opioides, constituyen la opción más prometedora para controlar adecuadamente el dolor postoperatorio, aunque existe poca evidencia que avale su uso en forma sistemática. Cabe entonces la posibilidad de que exista menor bloqueo motor, combinando bloqueo del canal de los aductores e IPACK, conservando el beneficio analgésico a largo plazo, lo cual podría fundamentar futuras investigaciones.

Agradecimientos

Al grupo de investigación de Anestesiología y Reanimación de la Universidad del Valle.

Financiamiento

Ninguno.

Conflicto de intereses

Ninguno.

Presentaciones

XXXIII Congreso Colombiano de Anestesiología, Bucaramanga, Colombia.

Referencias

- O'Donnell R, Dolan J. Anaesthesia and analgesia for knee joint arthroplasty. *BJA Educ* 2018;18 1:8–15. DOI: 10.1016/j.bjae.2017.11.003.
- Guild GN, Galindo RP, Marino J, Cushner FD, Scuderi GR. Periarticular regional analgesia in total knee arthroplasty. A review of the neuroanatomy and injection technique. *Orthop Clin North Am* 2015;46 1:1–8. DOI: 10.1016/j.ocl.2014.09.016.
- Srikandarajah S, Gilron I. Systematic review of movement-evoked pain versus pain at rest in postsurgical clinical trials and meta-analyses: A fundamental distinction requiring standardized measurement. *Pain* 2011;152 8:1734–1739. DOI: <http://dx.doi.org/10.1016/j.pain.2011.02.008>.
- Xu J, Chen XM, Ma CK, Wang XR. Peripheral nerve blocks for postoperative pain after major knee surgery. *Cochrane Database Syst Rev* 2014;2014 1:1–8. DOI: <https://doi.org/10.1002/14651858.CD010937>.
- Grosu I, Lavand'homme P, Thienpont E. Pain after knee arthroplasty: An unresolved issue. *Knee Surgery, Sport Traumatol Arthrosc* 2014;22 8:1744–1758. DOI: <https://doi.org/10.1007/s00167-013-2750-2>.
- Alves WM, Migon EZ, Zabeu JLA. Pain following total knee arthroplasty – a systematic approach. *Rev Bras Ortop (English Ed)* 2015;45 5:384–391.
- Angers M, Belzile ÉL, Vachon J, Beauchamp-Chalifour P, Pelet S. Negative influence of femoral nerve block on quadriceps strength recovery following total knee replacement: A prospective randomized trial. *Orthop Traumatol Surg Res* 2019;105 4:633–637. DOI: <https://doi.org/10.1016/j.otsr.2019.03.002>.
- Baratta JL, Gandhi K, Viscusi ER. Perioperative pain management for total knee arthroplasty. *J Surg Orthop Adv* 2014;23 01:22–36. DOI: 10.3113/jsoa.2014.0022.
- Elliott CE, Thobhani S. The adductor canal catheter and interspace between the popliteal artery and the posterior capsule of the knee for total knee arthroplasty. *Tech Reg Anesth Pain Manag* 2014;18 4:126–129. DOI: <http://dx.doi.org/10.1053/j.trap.2015.10.011>.
- Thobhani S, Scalercio L, Elliott CE, Nossaman BD, Thomas LC, Yuratich D, et al. Novel regional techniques for total knee arthroplasty promote reduced hospital length of stay: An analysis of 106 patients. *Ochsner J* 2017;17 3:233–238.
- Mejía-Terrazas GE, Zaragoza-Lemus G, Gaspar-Carrillo SP. Analgesia postoperatoria para cirugía de rodilla, estudio comparativo. *Rev Mex Anestesiol* 2007;30 4:197–200.
- Grape S, Kirkham KR, Baeriswyl M, Albrecht E. The analgesic efficacy of sciatic nerve block in addition to femoral nerve block in patients undergoing total knee arthroplasty: a systematic review and meta-analysis. *Anaesthesia* 2016;71:1198–1209. DOI: 10.1111/anae.13568.
- Scimia P, Giordano C, Ricci EB, Budassi P, Petrucci E, Fusco P. The ultrasound-guided iPACK block with continuous adductor canal block for total knee arthroplasty. *Anaesth reports* 2017;5 1:74–78. DOI: <https://doi.org/10.21466/ac.TUIBWCA.2017>.
- Spring 2015 Abstract Titles: ASRA 40th Annual Regional Anesthesia and Acute Pain Medicine Meeting May 14Y16, 2015 Las Vegas, NV. *Regional Anesthesia & Pain Medicine* 2015;40: 642–662.
- Kim DH, Beathe JC, Lin Y, YaDeau JT, Maalouf DB, Goytizolo E, et al. Addition of infiltration between the popliteal artery and the capsule of the posterior knee and adductor canal block to periarticular injection enhances postoperative pain control in total knee arthroplasty. *Anesth Analg* 2018;129 2:DOI: 10.1213/ANE.0000000000003794.
- Thobhani S, Thomas L, Osteen K. Effectiveness of local anesthetic infiltration between popliteal artery and capsule of knee (iPACK) for attenuation of knee pain in patients undergoing total knee arthroplasty. 40th Annu Reg Anesthesiol Acute Pain Med Meet (ASRA) Las Vegas 2015;May 14-16:Abstract 165.
- Prieto-Requejo P, Mayo-Moldes M, Corujeira-Rivera M, Vilanova-Vázquez V. Bloqueo del nervio femoral en postoperatorio de artroplastia total de rodilla: comparación de bupivacaína 0,25% con mezcla de bupivacaína 0,25% y mepivacaína 2%. *Rev Esp Cir Ortop Traumatol* 2009;53 5:300–304.
- Jacob AK, Harris DJ, Smith HM, Johnson CS, Niesen AD, Pawlina W, et al. Interspace between Popliteal artery and posterior capsule of the knee (iPACK) injectate spread: A cadaver study. *J Ultrasound Med* 2019;38 3:741–745. DOI: 10.1002/jum.14761.
- Sánchez Freytes S. Técnicas de anestesia regional para analgesia postoperatoria en la cirugía de reemplazo total de rodilla. Artículo de revisión. *Rev Argentina Anestesiol* 2016;74 2:57–63. DOI: <http://dx.doi.org/10.1016/j.raa.2016.09.003>.
- Jiang X, Wang Q qian, Wu C ai, Tian W. Analgesic efficacy of adductor canal block in total knee arthroplasty: A meta-analysis and systematic review. *Orthop Surg* 2016;8 3:294–300. DOI: 10.1111/os.12268.
- Reddy DAG, Jangale DA, Reddy DR, Sagi DM, Gaikwad DA, Reddy DA. To compare effect of combined block of adductor canal block (ACB) with IPACK (Interspace between the Popliteal Artery and the Capsule of the posterior Knee) and adductor canal block (ACB) alone on Total knee replacement in immediate postoperative rehabili. *Int J Orthop Sci* 2017;3 (2c):141–145. DOI: <http://dx.doi.org/10.22271/ortho.2017.v3.i2c.21%0D>.
- Ohgoshi Y, Matsutani M, Kubo EN. Use of IPACK block with continuous femoral triangle block for total knee arthroplasty: A clinical experience. *J Clin Anesth* 2019;54 (September 2018):52–54.
- Kandarian B, Indelli PF, Sinha S, Hunter OO, Wang RR, Kim TE, et al. Implementation of the IPACK (Infiltration between the Popliteal Artery and Capsule of the Knee) block into a multimodal analgesic pathway for total knee replacement. *Korean J Anesthesiol* 2019;72 3:238–244. DOI: 10.4097/kja.d.18.00346.
- Mejía-Terrazas GE, Peña-Riveron A, Unzueta-Navarro D. Analgesia postoperatoria en cirugía de reemplazo articular. *Acta Ortop Mex* 2013;27 4:273–278.
- González JL, Campos MD, Miramontes GI, Martínez AV, Rodríguez MAC, Gómez y JCD. Análisis de la eficacia y seguridad del bloqueo iliofascial continuo para analgesia postoperatoria de artroplastia total de rodilla. *Rev Soc Esp Dolor* 2012;19 5:231–238.