



Colombian Journal of Anesthesiology

Revista Colombiana de Anestesiología

www.revcolanest.com.co

OPEN

Wolters Kluwer

Rescate exitoso con videolaringoscopia luego de fibroscopia fallida en vía aérea difícil anticipada: serie de casos

Successful rescue with videolaryngoscopy after failed fibroscopy in anticipated difficult airway: case series

Daniela González-Giraldo^a, Carlos Eriel Largo-Pineda^b,
Mario Andrés Zamudio-Burbano^{a,c,d}

^a Facultad de Medicina, Universidad de Antioquia. Medellín, Colombia

^b Universidad Militar Nueva Granada. Bogotá, Colombia

^c Anestesiólogo, IPS Universitaria. Medellín, Colombia

^d Miembro EVA-La CLASA.

Palabras clave: Fibras ópticas, Fracaso de rescate en atención a la salud, Intubación traqueal, Manejo de vía aérea, Reporte de casos

Keywords: Airway management, Case report, Failed rescue in health care, Fiber optics, Tracheal intubation

Resumen

Introducción: En el manejo de vía aérea difícil anticipada la estrategia de elección es la intubación con el paciente despierto. En este contexto, la fibroscopia flexible es la herramienta más utilizada como plan A; sin embargo, en raras ocasiones puede fallar.

Hallazgos importantes: Se presentan seis casos de rescates exitosos con videolaringoscopia luego de fibroscopia fallida en pacientes con vía aérea difícil anticipada, y un caso de rescate de extubación de vía aérea asegurada previamente con fibrobroncoscopio.

Conclusión: La videolaringoscopia puede ser una adecuada herramienta como plan B para el manejo de la vía aérea difícil anticipada.

flexible fibroscopy is the tool most widely used as the first choice. However, there is always the rare case where it may fail.

Important findings: Six successful rescue cases using videolaryngoscopy following failed fibroscopy in patients with anticipated difficult airway, and one case of rescued extubation of an airway previously secured with fiberoptic bronchoscopy.

Conclusion: Videolaryngoscopy may be an adequate tool to use as a backup plan for the management of an anticipated difficult airway.

Abstract

Introduction: In the management of the anticipated difficult airway, awake intubation is the strategy of choice. In this context,

Introducción

La vía aérea difícil (VAD) es clásicamente definida por la ASA (American Society of Anesthesiologists) como la situación clínica en la que un anestesiólogo convencionalmente entrenado tiene dificultades para la ventilación con máscara facial, intubación traqueal o ambas.¹ Cuando se detecta antes de la inducción se clasifica como vía aérea difícil anticipada (VADA), escenario de gran interés en la

Cómo citar este artículo: González-Giraldo D, Largo-Pineda CE, Zamudio-Burbano MA. Successful rescue with videolaryngoscopy after failed fibroscopy in anticipated difficult airway: case series. Colombian Journal of Anesthesiology. 2020;48:96-99.

Read the English version of this article on the journal website www.revcolanest.com.co.

Copyright © 2020 Sociedad Colombiana de Anestesiología y Reanimación (S.C.A.R.E.). Published by Wolters Kluwer. This is an open access article under the CC BY-NC-ND license (<http://creativecommons.org/licenses/by-nc-nd/4.0/>).

Correspondencia: Servicio de Anestesia, Hospital Universitario San Vicente Fundación, Calle 64 No. 51D-154, Medellín, Colombia.
Correo electrónico: mario.zamudio@udea.edu.co

Colombian Journal of Anesthesiology (2020) 48:2

<http://dx.doi.org/10.1097/CJ9.0000000000000139>

práctica anestésica, puesto que se asocia con alta morbilidad y mortalidad en caso de fallo.²

Existe consenso en que el estándar de cuidado para esta situación es realizar el manejo de la vía aérea con el paciente despierto o en ventilación espontánea,³ principalmente en escenarios de trauma^{4,5} y en el paciente críticamente enfermo.^{6,7} Para esto, la fibroscopia flexible y la videoesndoscopia de intubación, aunque son reconocidas como herramientas alternativas versátiles, pueden fallar.

La evidencia es escasa para el escenario de VADA rescatada con videolaringoscopia; únicamente se describe un abordaje combinado con fibrolaringoscopia y videolaringoscopia en el escenario de trauma cerrado de vía aérea.⁸ Reportamos siete casos en los que la videolaringoscopia de valva angulada fue usada con éxito como rescate de la fibroscopia flexible en pacientes despiertos con vía aérea difícil anticipada.

Casos clínicos

Todos los casos reportados en el presente informe fueron diagnosticados como VADA y sometidos a técnica de intubación despierto con fibroscopia flexible. La sedación se basó en remifentanilo titulando dosis entre 0.1 y 0.3 ug/k/min, asociado a técnica de instilación de lidocaína simple al 2% por canal de trabajo “*spray as you go*”, con dosis entre 200 y 450mg y aplicación de 50 ug de oximetazolina tópica por ambas fosas nasales, además de administración de anestésico local en el sitio anatómico de entrada del fibroscopio (orofarínge o nasofarínge con lidocaína simple al 10% - atomizador).

Las características basales de los pacientes y la técnica de rescate luego de falla se resumen en la [Tabla 1](#).

Discusión

El paciente con VAD es uno de los mayores retos para el anestesiólogo. Se ha reconocido como el estándar de oro para el manejo de los pacientes con VADA el acceso a la vía aérea con paciente despierto, a través de técnicas como fibrobroncoscopia, la cual es la opción más estudiada y recomendada.^{2,9} Sin embargo, esta tiene algunas desventajas relacionadas con el entrenamiento requerido, las habilidades necesarias para la identificación de estructuras de la vía aérea, los costos, la necesidad de mantenimiento frecuente y la fragilidad del equipo.

Se ha reportado fallo en condiciones como obstrucción para el paso nasal, tumores en la pared faríngea posterior, presencia de secreciones y sangre, trauma de vía aérea, obstrucción completa de esta, anatomía distorsionada o limitaciones técnicas con el acceso del tubo endotraqueal a la cavidad glótica,¹⁰⁻¹³ situaciones que obligan al cambio inmediato del plan de acceso para la intubación.¹⁴

Entre dichos planes se han descrito los accesos traslaríngeos como parte del rescate, aunque estas técnicas pueden tener limitaciones dadas por la falta de experiencia

del anestesiólogo, la morbilidad, las complicaciones posteriores y el tiempo requerido para su realización. Se reporta que el éxito del acceso traslaríngeo realizado por anestesiólogos en situaciones de emergencia es bastante bajo, siendo alcanzado únicamente en el 36% de los procedimientos. Series como el National Audit Project 4 reportan una tasa de falla de hasta el 60%.¹⁵ Por tal motivo, actualmente se recomienda la técnica abierta sugerida en las guías de la DAS (Difficult Airway Society), con hoja de bisturí, *bougie* y tubo endotraqueal No. 6.0, la cual requiere menor entrenamiento y poco tiempo para su realización, y cuenta con tasas de éxito mayores.¹⁶

Igualmente, se describen otros planes anestésicos ante la falla de la intubación a través de fibra óptica, como la intubación a ciegas a través de dispositivos supraglóticos de intubación, la intubación a ciegas con guía metálica y la videolaringoscopia. Esta última técnica ha venido ganando relevancia en los últimos años para pacientes con VADA, incluso equiparándose a los resultados obtenidos a través de técnicas con fibroscopia, dando la posibilidad de asegurar de forma más rápida la vía aérea. Se estima que el anestesiólogo debe realizar 25 intubaciones con FBC para obtener la curva de aprendizaje básica, mientras que con VL únicamente necesita entre 1-6 intubaciones para obtener el mismo grado de destreza.¹⁷

En el año 2018 se realizó un metanálisis de 429 pacientes, el cual comparó VAL vs. FBC para intubación en paciente despierto. Este estudio demostró menor tiempo de intubación con la técnica de VL (45 segundos) en relación con la FBC, pese a que no existieron diferencias en las tasas de éxito global, en la satisfacción de los pacientes ni en los efectos adversos posteriores con ambas estrategias.¹⁷

El fallo de fibroscopia en paciente despierto y la pérdida de la vía aérea previamente asegurada por personal entrenado es muy poco común. Los siete casos expuestos representan el 0.76% de los pacientes atendidos por el grupo de vía aérea de la Universidad de Antioquia (921) en los últimos 3 años.

Las causas de falla se resumen en la [Tabla 1](#), las cuales, a criterio de los autores, se debieron a la limitación mecánica dada por el aumento de curvatura anterior (caso 1) o la obstrucción de vía aérea por alteración anatómica (casos 3, 4, 5, 6 y 7) ([Figura 1](#)). Todos estos se resolvieron con el uso de VL, la cual permitió la tracción del ligamento tirohioideo en directa relación con la vallécula, aumentó la apertura glótica y disminuyó la curvatura en flexión cervical ([Figura 2](#)). Por otra parte, dado que la inserción del tubo traqueal en videolaringoscopia es separada de la visualización (valvas no canaladas), se pueden intercambiar fácilmente diferentes tamaños de tubos traqueales con guía, a diferencia de la técnica con fibroscopia, en donde cada cambio de tamaño del tubo requiere nueva exploración.

Dado que el tiempo de intubación con VL es mucho menor que con fibroscopia, el cual es reportado de mínimo 10 minutos para personal experto, los rescates de extubación por cambios de posición o inadecuada fijación pueden tener mayor éxito con VL (caso 2).

Tabla 1. Características basales de los pacientes y técnica de rescate.

Caso	Sexo	Edad	Diagnóstico	Examen físico	Técnica de rescate	Causa de falla
1	Femenino	31	Luxación de articulación C1/C2	70 kg, Talla 165 cm, AO: > 3 cm, Mallampati: I, DTM: > 6 cm, DEM: > 12 cm, PMLS: I, TM: Clase I, con LM	C-MAC Storz® Valva D-Blade	Flexión marcada de cuello impide el paso de tubo traqueal
2	Masculino	67	Obesidad mórbida	140 kg, Talla 162 cm, AO: > 3 cm, Mallampati: IV, DTM: no medida por circunferencia del cuello, DEM: > 12 cm, PMLS: I, TM: Clase I, obesidad mórbida, con score STOP BANG 6/8	King Vision® valva acanalada	Extubación al cambio de posición
3	Femenino	81	Masa supraglótica que oblitera epiglottis	58 kg, Talla 158 cm, AO: 2-3 cm, Mallampati: II, DTM: > 6 cm, DEM: > 12 cm, PMLS: I, TM: Clase I, con LM, TAC con masa que oblitera vía aérea	AP Advance® MAC 3	Falla en el paso de la fibroscopia por alteración anatómica
4	Femenino	25	Antecedente de cirugía laríngea	60 kg, Talla 160 cm, AO: > 3 cm, Mallampati: I, DTM: > 6 cm, DEM: > 12 cm, PMLS: I, TM: Clase I, con LM y distorsión de laringe	AP Advance® angulada no acanalada	Falla en el paso de la fibroscopia por alteración anatómica
5	Masculino	45	Estenosis glótica 80%	AO: > 3 cm, Mallampati: III, DTM: > 6 cm, DEM: > 12 cm, 90 kg, talla 176 cm, no LM	CMAC Storz® valva D-Blade	Falla en el paso de la fibroscopia por limitación mecánica
6	Masculino	60	Obstrucción subglótica 90%	100 Kg, Talla 170 cm, AO: > 3 cm, Mallampati: III, DTM: > 6 cm, DEM: > 12 cm, PMLS: II, TM: Clase I, No LM, reconstrucción en Figura 1	CMAC Storz® valva D-Blade	Falla en el paso de la fibroscopia por limitación mecánica
7	Masculino	47	Síndrome de Morquio con inestabilidad cervical	50 kg, Talla 155 cm, AO: 2 cm, Mallampati: IV, DTM: < 6 cm, DEM: < 12 cm, PMLS: III, TM: Clase I, con limitación cervical	CMAC Storz® valva D-Blade (Figura 2)	Falla en el paso del tubo traqueal sobre fibroscopia por limitación mecánica

AO=apertura oral, DEM=distancia esternomentoniana, DTM=distancia tironomentoniana, LM=limitación a la movilidad cervical, PMLS=prueba de mordida del labio superior, TAC=tomografía axial de cráneo, TM=tipo de mordida.

Fuente: Autores.

Conclusiones

Con esta serie de casos concluimos que la VL puede ser una gran alternativa para VADA en paciente despierto en quien la intubación a través de FBC ha fallado. Resaltamos ventajas previamente reportadas para la VL, como el mejor campo visual, la posibilidad de uso de diferentes tubos y el cambio de estos durante el procedimiento sin perder la visualización, así como la tracción de los tejidos que aumenta la apertura glótica en casos de anomalía anatómica de la vía aérea y el rápido cambio de tubos traqueales.

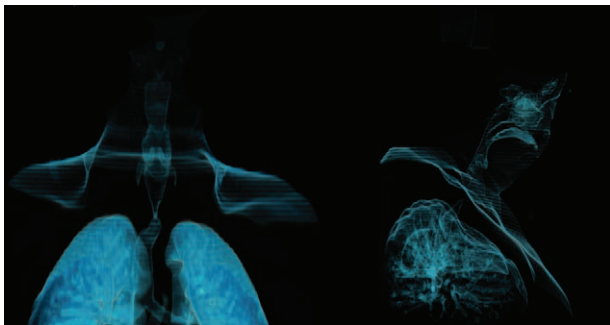


Figura 1. reconstrucción de vía aérea en 3D (caso 6, estenosis subglótica 90%).
Fuente: Autores.

Nuestro estudio tiene limitaciones por ser una serie de casos; no obstante, se considera novedoso, dado que la falla de la fibroscopia en el personal experto es muy poco común. Consideramos que los anestesiólogos deben entrenarse en el uso de la videolaringoscopia en VADA, especialmente en preparación de planes claros antes del abordaje de pacientes complejos, lo cual podría mejorar la seguridad en anestesia.

Finalmente, consideramos que se requieren más estudios en vía aérea difícil anticipada para determinar qué tipo de videolaringoscopio se ajusta más a este contexto y en qué situaciones está indicado usarlo como plan A, incluso antes o en conjunto con la fibroscopia flexible.

Responsabilidades éticas

Protección de personas y animales. Los autores declaran que los procedimientos seguidos se conformaron a las normas éticas del comité de experimentación humana responsable y de acuerdo con la Asociación Médica Mundial y la Declaración de Helsinki.

Confidencialidad de los datos. Los autores declaran que han seguido los protocolos de su centro de trabajo sobre la publicación de datos de pacientes.

Derecho a la privacidad y consentimiento informado. Los autores han obtenido el consentimiento informado de

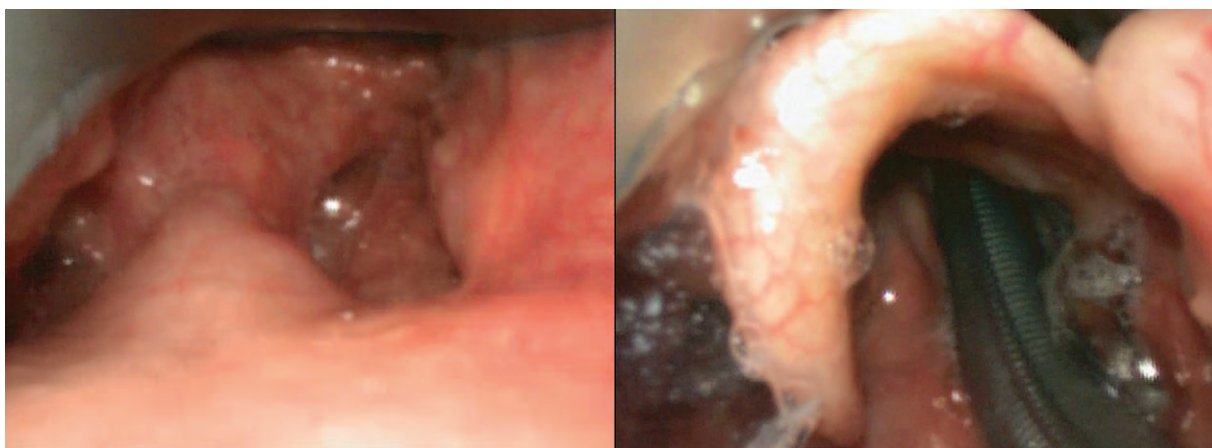


Figura 2. Rescate con videolaringoscopia D-Blade en paciente con síndrome de Morquio.
Fuente: Autores.

los pacientes y/o sujetos referidos en el artículo. Este documento obra en poder del autor de correspondencia.

Cada uno de los participantes fueron informados antes de la realización del procedimiento en relación con las alternativas y dispositivos de vía aérea difícil, incluyendo sus riesgos, beneficios y la necesidad de realizar tales abordajes bajo sedación grado I. Cada uno de ellos diligenciaron el consentimiento informado del grupo de vía aérea difícil de la Universidad de Antioquia previo al procedimiento anestésico. Se anexa documento. No se requirieron otras resoluciones o aprobaciones al tratarse de una revisión tipo serie de casos, en donde los planes clínicos estaban basados en las recomendaciones científicas internacionales sin necesidad de intervenir en opciones diferentes a las establecidas en la literatura.

Agradecimientos

Los autores agradecen a la Universidad de Antioquia, al Hospital Universitario San Vicente Fundación y a la IPS Universitaria Clínica León XIII por el conocido apoyo en el programa de vía aérea difícil.

Financiación

Los autores declaran no tener fuente de financiación.

Conflicto de intereses

Los autores declaran no tener conflicto de intereses.

Referencias

1. Apfelbaum JL, Hagberg CA, Caplan RA, Blitt CD, Connis RT, Nickinovich DG, et al. Practice guidelines for management of the difficult airway: an updated report by the American Society of Anesthesiologists Task Force on Management of the Difficult Airway. *Anesthesiology* 2013;118:251-270. DOI: 10.1097/ALN.0b013e31827773b2.
2. Langeron O, Bourgain JL, Francon D, Amour J, Baillard C, Bourroche G, et al. Difficult intubation and extubation in adult anaesthesia. *Anaesth Crit Care Pain Med* 2018;37 6:639-651. DOI: 10.1016/j.accpm.2018.03.013.
3. Vallejo-Villalobos ML. Vía aérea en el paciente con trauma. *Rev Mex Anestesiología, Sociedad Mexicana de Anestesiología* 2018;41 (S1):203-210.
4. Walrath BD, Harper S, Barnard E, Tobin JM, Drew B, Cunningham C, et al. Airway Management for Trauma Patients. *Mil Med* 2018;183 (Suppl. 2):29-31. DOI: 10.1093/milmed/usy124.
5. Kovacs G, Sowers N. Airway Management in Trauma. *Emerg Med Clin North Am* 2018;36 1:61-84. DOI: 10.1016/j.emc.2017.08.006.
6. Higgs A, Cook TM, McGrath BA. Airway management in the critically ill: the same, but different. *Br J Anaesth* 2016;117:i5-9. DOI: 10.1093/bja/aew055.
7. Lapinsky SE. Endotracheal intubation in the ICU. *Crit Care* 2015;19 1:258. DOI: 10.1186/s13054-015-0964-z.
8. Mercer SJ, Jones CP, Bridge M, Clitheroe E, Morton B, Groom P. Systematic review of the anaesthetic management of non-iatrogenic acute adult airway trauma. *Br J Anaesth* 2016;117:i49-59. DOI: 10.1093/bja/aew193.
9. Flin R, Fioratou E, Frerk C, Trotter C, Cook TM. Human factors in the development of complications of airway management: preliminary evaluation of an interview tool. *Anaesthesia* 2013;68 8:817-825. DOI: 10.1111/anae.12253.
10. Watson NC, Hokanson M, Maltby JR, Todesco JM. The intubating laryngeal mask airway in failed fiberoptic intubation. *Can J Anaesth* 1999;46 4:376-378. DOI: 10.1007/BF03013232.
11. Wulf H, Brinkmann G, Rautenberg M. Management of the difficult airway. A case of failed fiberoptic intubation. *Acta Anaesthesiol Scand* 1997;41 8:1080-1082.
12. Naithani M, Jain A. Failed nasal intubation after successful flexible bronchoscopy: Guide wire to the rescue. *J Anaesthesiol Clin Pharmacol* 2011;27 3:395-397. DOI: 10.4103/0970-9185.83692.
13. Huitink JM, Zijp L. Laryngeal radiation fibrosis: a case of failed awake flexible fiberoptic intubation. *Case Rep Anesthesiol* 2011;2011:878910. DOI: 10.1155/2011/878910.
14. Law JA, Morris IR, Brousseau PA, De la Ronde S, Milne AD. The incidence, success rate, and complications of awake tracheal intubation in 1,554 patients over 12 years: an historical cohort study. *Can J Anaesth* 2015;62 7:736-744. DOI: 10.1007/s12630-015-0387-y.
15. Cook TM, Woodall N, Frerk C, Project FNA. Major complications of airway management in the UK: results of the Fourth National Audit Project of the Royal College of Anaesthetists and the Difficult Airway Society. Part 1: anaesthesia. *Br J Anaesth* 2011;106 5:617-631. DOI: 10.1093/bja/aer058.
16. Frerk C, Mitchell VS, McNarry AF, Mendonca C, Bhargava R, Patel , et al. Difficult Airway Society 2015 guidelines for management of unanticipated difficult intubation in adults. *Br J Anaesth* 2015;115:827-848. DOI: 10.1093/bja/aev371.
17. Alhomary M, Ramadan E, Curran E, Walsh SR. Videolaryngoscopy vs. fiberoptic bronchoscopy for awake tracheal intubation: a systematic review and meta-analysis. *Anaesthesia* 2018;73 9:1151-1161. DOI: 10.1111/anae.14299.