



Colombian Journal of Anesthesiology

Revista Colombiana de Anestesiología

www.revcolanest.com.co

OPEN

Wolters Kluwer

Matriz de Densidad Espectral durante el intra y el posoperatorio de una craneotomía frontal izquierda

Density spectral array during the intra and postoperative of a left frontal craniotomy

Susana Pacreu, Esther Vilà, Irina Adalid, Luis Moltó, Juan Luis Fernández-Candil

Servicio de Anestesiología, Reanimación y Terapia del Dolor. Parc de Salut Mar. Barcelona, España.

Palabras clave: Meningioma, Monitores de Conciencia, Cuidados Posoperatorios, Electroencefalografía, Craneotomía

Keywords: Meningioma, Consciousness Monitors, Postoperative Care, Electroencephalography, Craniotomy

Resumen

Presentamos el caso de un paciente adulto con diagnóstico de un meningioma extenso a nivel frontal izquierdo, que fue programado para exéresis mediante craneotomía. Durante la cirugía se utilizó la Matriz de Densidad Espectral (MDE) y la asimetría obtenida del Sistema de Monitorización VISTA™ del Índice Biespectral Bilateral (BVMS). Se observó un aumento de potencia en las bandas de baja frecuencia (0.1–4Hz) y en las bandas alfa (8–12Hz) del hemisferio cerebral izquierdo, donde se encontraba el meningioma. En este caso la MDE demostró su utilidad durante y después de la cirugía, al proporcionar información sobre el hemisferio con registro de máxima actividad cerebral y su posterior normalización, reflejando así la efectividad de la cirugía.

Abstract

We present the case of an adult with an extensive left frontal meningioma. He was scheduled for resection by craniotomy. During the surgery we used the Density Spectral Array (DSA) and asymmetry obtained from Bispectral Index (BIS) VISTA™ Monitoring System Bilateral (BVMS). We observed a power increase in

low frequency (0.1–4Hz) and alpha bands (8–12Hz) in the left hemisphere, where the meningioma was located. In this case, DSA was useful during and after the surgery because it provided information about the hemisphere with maximum brain activity and its subsequent normalization, which may reflect the effectiveness of the surgery.

Introducción

La Matriz de Densidad Espectral (MDE) es un parámetro que se obtiene a partir del Sistema de Monitoreo Bilateral del Índice Biespectral (BIS) VISTA (BVMS) (Aspect Medical Systems Inc., Norwood, MA). El análisis espectral consiste en analizar pequeños fragmentos del electroencefalograma (EEG) y descomponerlos en trenes de ondas con frecuencia y amplitud específicos para determinar el poder espectral. A través de un análisis de Fourier, convierte el trazado de un EEG no procesado en un espectrograma, y el poder del EEG se obtiene en tiempo real para cada frecuencia. La MDE muestra la distribución de la fuerza del EEG en relación con la frecuencia a lo largo

Cómo citar este artículo: Pacreu S, Vilà E, Adalid I, Moltó L, Fernández-Candil JL. Density spectral array during the intra and postoperative of a left frontal craniotomy. Colombian Journal of Anesthesiology. 2019;47:194–197.

Read the English version of this article on the journal website www.revcolanest.com.co.

Copyright © 2019 Sociedad Colombiana de Anestesiología y Reanimación (S.C.A.R.E.). Published by Wolters Kluwer. This is an open access article under the CC BY-NC-ND license (<http://creativecommons.org/licenses/by-nc-nd/4.0/>).

Correspondencia: Passeig Marítim 25–29, Barcelona, CP 08003. Barcelona, España. Correo electrónico: 94397@parcdesalutmar.cat

Colombian Journal of Anesthesiology (2019) 47:3

<http://dx.doi.org/10.1097/CJ9.0000000000000114>

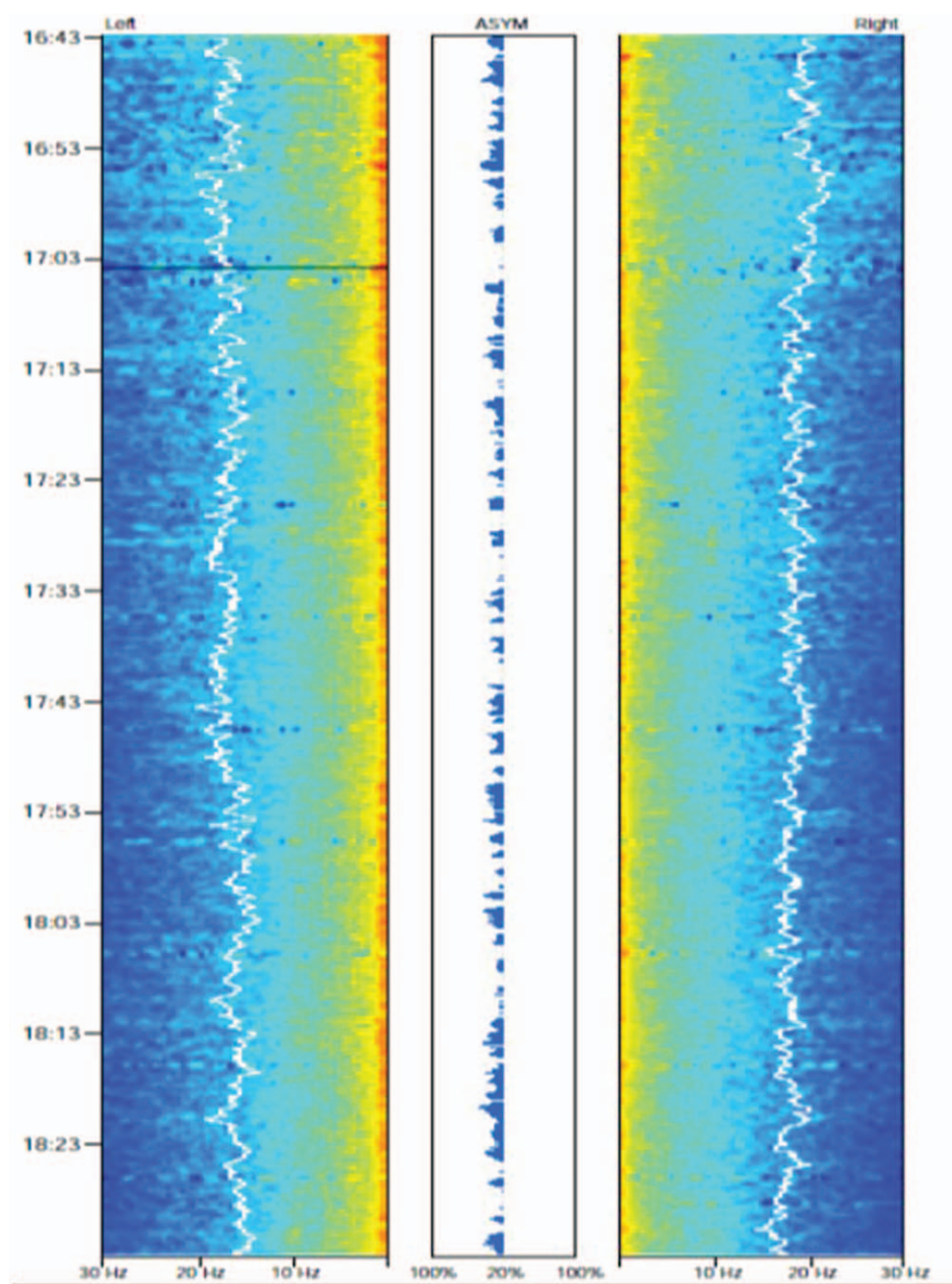


Figura 1. ASYM del hemisferio izquierdo.
Fuente: Autores.

del tiempo.¹ Las aplicaciones clínicas incluyen monitoreo de la sedación, detección de isquemia cerebral e identificación de convulsiones.²

La asimetría (ASYM) es una variable procesada que indica el porcentaje de potencia del EEG presente en los hemisferios izquierdo o derecho, con relación a la potencia total del EEG. En una situación de clara diferencia entre los hemisferios, la ASYM señala el hemisferio con mayor fuerza.

Describimos a un paciente en quien se utilizó el BVMS para detectar los cambios en la MDE durante una

craneotomía izquierda para el abordaje de un meningioma frontal.

Descripción del caso

Hombre de 82 años de edad, con un Glasgow Coma Score de 12, American Society of Anesthesiologists (ASA) grado II, con hipertensión y meningioma frontal izquierdo diagnosticado como resultado de la dificultad para deambular, con lateropulsión izquierda y convulsiones. El paciente se programó para embolización prequirúrgica

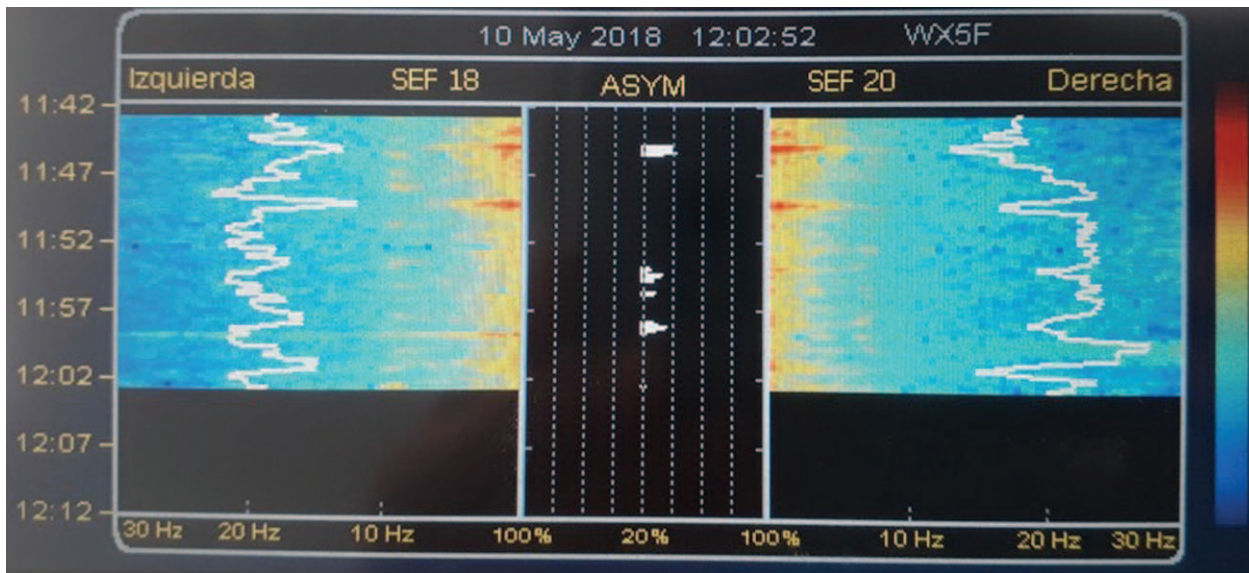


Figura 2. Desaparición de la ASYM.
Fuente: Autores.

de la rama frontal de la arteria temporal superficial. Los resultados fueron parciales en virtud de la tortuosidad de la arteria y del riesgo de necrosis de piel. Al día siguiente se programó al paciente para una craneotomía frontal izquierda. Al ingresar a la sala de cirugía, se monitorearon el electrocardiograma, la presión arterial no invasiva y el porcentaje de saturación de oxígeno. La tira del electrodo del BVMS se colocó en posición temporal frontal, de acuerdo con el sistema internacional 10–20 de colocación de electrodos, y se utilizó el sistema BIS VISTA para registrar los valores. La inducción de la anestesia se hizo con fentanilo (200 mcg) y se usó una infusión controlada por objetivo (TCI) de propofol (5 mcg/mL) y rocuronio (40 mg), a fin de facilitar la intubación endotraqueal. Monitoreamos de forma invasiva la presión arterial a través de la arteria femoral, con una línea colocada por el neuroradiólogo el día previo al procedimiento. Se seleccionó una vena yugular interna con ayuda de visión por ultrasonido, para monitorear la presión venosa central. La anestesia se mantuvo mediante infusión controlada a objetivo (TCI) de propofol (2 mcg/mL) y una infusión de remifentanilo (0.1 mcg/kg/min), a fin de mantener los valores BIS dentro del rango de 54–50. También se administró una infusión de rocuronio (0.3 mg/kg/h). Durante el procedimiento, el paciente estuvo inestable con hipotensión, por lo cual se inició una infusión de noradrenalina (0.4 mcg/kg/min) para mantener una correcta presión de perfusión cerebral.

Durante la cirugía, el paciente presentó una asimetría del hemisferio izquierdo donde se encontraba el meningioma. Ello fue el resultado de un aumento en las ondas delta (0.1–4 Hz) y alfa (8–12 Hz) en este hemisferio (Figura 1). La cirugía transcurrió sin incidentes y la resección fue casi completa. Se extubó al paciente en la sala de cirugía y luego se transfirió a la sala de recuperación. La tomografía

craneal posoperatoria reportó una extirpación total. El paciente fue dado de alta del hospital siete días después, con un Glasgow Coma Score de 15. Quince días más tarde, en una consulta de seguimiento con el neurocirujano, se colocó una tira de electrodo BVMS por treinta minutos, nuevamente en posición frontotemporal, y observamos que la ASYM había desaparecido y la MDE era similar en ambos hemisferios (Figura 2). El paciente se mostró satisfecho con la cirugía y sus resultados.

Discusión

El BIS bilateral es un sistema no invasivo que permite al anestesiólogo monitorear y registrar de manera continua cuatro canales del EEG, dos en cada uno de los hemisferios cerebrales.³ La MDE aplica la transformación rápida de Fourier para convertir el EEG sin procesar en una representación comprimida en el tiempo y codificada por colores, llamada también espectrograma a color.^{1,4} Las aplicaciones clínicas de la MDE se demostraron en diversos reportes de casos descritos en la literatura, e incluyen el monitoreo de la profundidad de la sedación, la detección de isquemia cerebral y la identificación de focos de convulsiones.²

Durante la anestesia con propofol y remifentanilo, el monitoreo MDE bilateral nos permitió detectar diferencias regionales en el espectro de poder entre los dos hemisferios.^{1,5,6} Purdon et al. afirmaron que en la pérdida de conciencia (LOC, por sus siglas en inglés), tanto las ondas alfa como las de baja frecuencia aumentaron significativamente. Quince minutos después de la pérdida de conciencia, el aumento de las ondas alfa se concentró en los canales frontales, mientras que las ondas de baja frecuencia se distribuyeron ampliamente a través de los canales temporal y parietal.⁶ En nuestro caso, se observó

que la MDE presentó un aumento de las ondas alfa y de baja frecuencia en el lado afectado (izquierdo), lo cual sugiere la localización de la lesión epileptogénica. Estas diferencias entre los dos hemisferios se observan fácilmente a través de ASYM, en forma persistente y sostenida durante la anestesia y el procedimiento quirúrgico, y desaparecen después de la resección de la lesión. Sin embargo, nuestro caso revela que un algoritmo complejo como el BIS no es capaz de detectar las diferencias interhemisféricas, mientras que la MDE y la ASYM pudieron suministrar eficientemente dicha información. La ASYM es una manera simplificada de ver las diferencias de poder observadas en la pantalla de la MDE entre los hemisferios izquierdo y derecho, e indica cuál es el lado con relativo mayor poder, como en este caso.¹ Con más experiencia, la MDE podría demostrar, de hecho, ser una herramienta complementaria muy útil para el monitoreo intraoperatorio.

Una posible limitación de la MDE es la incapacidad para detectar cambios en focos distantes.⁵ Por ejemplo, en pacientes con trastornos parieto-occipitales focales, habría una falta de información con respecto a la lesión epileptogénica. En nuestro caso, no tuvimos tal limitación. Pudimos observar las diferencias porque la lesión epileptogénica se encontraba en el área frontal.

En conclusión, el uso de la MDE pareciera ser una herramienta adicional para monitorear el estado del cerebro en pacientes neuroquirúrgicos, y podría ayudar a monitorear la efectividad de la cirugía.

Responsabilidades éticas

Protección de sujetos humanos y animales. Los autores declaran que no se realizaron experimentos en humanos ni en animales para el presente estudio.

Confidencialidad de la información. Los autores declaran que han seguido los protocolos de su centro de trabajo respecto a la publicación de información sobre los pacientes.

Derecho a la privacidad y consentimiento informado. Los autores declaran que el paciente otorgó su autorización por escrito para la publicación del caso clínico.

Financiamiento

Los autores manifiestan no haber recibido financiamiento para la preparación del presente artículo.

Conflictos de interés

Los autores manifiestan no tener conflictos de interés.

Referencias

1. Purdon PL, Sampson A, Pavone KJ, Brown EN. Clinical Electroencephalography for anesthesiologists. *Anesthesiology* 2015;123 4:1-24.
2. Fernández-Torre L, Hernández-Hernández MA. Utility of bilateral Bispectral index (BIS) monitoring in a comatose patient with focal nonconvulsive status epilepticus. *Seizure* 2012;21:61-64.
3. Gambús PL, Valencia JF. Monitoring brain activity: where are we now and in which direction should we move in the future? *Colombian Journal of Anesthesiology* 2015;43 1:7-8.
4. Salinsky M, Sutula T, Roscoe D. Representation of sleep stages by color density spectral array. *Electroencephalogr Clin Neurophysiol* 1987;66:579-582.
5. Pacreu S, Ortega G, Vilá E, Fernández-Candil J, Rodríguez C, Moltó L, et al. Changes in Density Spectral Array of BIS VISTA Monitoring System in Epilepsy Surgery. *International Journal of Neurorehabilitation* 2014;1:127. doi:10.4172/2376-0281.1000127.
6. Purdon PL, Pierce ET, Mukamel EA, Prerau MJ, Walsh JL, Wong KF, et al. Electroencephalogram signatures of loss and recovery of consciousness from propofol. *Proc Natl Acad Sci USA* 2013;110: E1142-E1151.